НАЦІОНАЛЬНА АКАДЕМІЯ МЕДИЧНИХ НАУК УКРАЇНИ
ДУ «НАЦІОНАЛЬНИЙ ІНСТИТУТ СЕРЦЕВО-СУДИННОЇ ХІРУРГІЇ ІМЕНІ М. М. АМОСОВА»

ЧЕРПАК БОГДАН ВОЛОДИМИРОВИЧ

УДК 616.135-007.271-089.81

ЧЕРЕЗШКІРНЕ ЕНДОПРОТЕЗУВАННЯ КОАРКТАЦІЇ АОРТИ У ПАЦІЄНТІВ РІЗНИХ ВІКОВИХ ГРУП

14.01.04 – серцево-судинна хірургія

АВТОРЕФЕРАТ
дисертації на здобуття наукового ступеня
кандидата медичних наук

Київ – 2023

Дисертація є рукописом

Робота виконана в ДУ «Національний інститут серцево-судинної хірургії імені М.М. Амосова НАМН України»

Науковий керівник –	доктор медичних наук, професор **Панічкін Юрій Володимирович**, ДУ «Національний інститут серцево-судинної хірургії імені М.М. Амосова НАМН України», головний науковий співробітник
Офіційні опоненти:	доктор медичних наук **Максименко Андрій Віталійович**, ДУ «Науково-практичний медичний центр дитячої кардіології та кардіохірургії МОЗ України», медичний директор
	доктор медичних наук, професор **Довгань Олександр Михайлович,** клінічна лікарня «Феофанія» ДУС, керівник центру інноваційної кардіохірургії

Захист дисертації відбудеться 28 листопада 2023 р. о 13-00 годині на засіданні спеціалізованої вченої ради Д 26.555.01 в ДУ «Національний інститут серцево-судинної хірургії імені М.М. Амосова НАМН України» за адресою: 03038, м. Київ, вул. Амосова, 6.

З дисертацією можна ознайомитись у бібліотеці ДУ «Національний інститут серцево-судинної хірургії імені М. М. Амосова НАМН України» за адресою: 03038, м. Київ, вул. Амосова, 6 та на сайті www.amosovinstitute.org.ua

Автореферат розісланий 26 жовтня 2023 р.

Учений секретар
спеціалізованої вченої ради Д 26.555.01
кандидат медичних наук О.В.Руденко

ЗАГАЛЬНА ХАРАКТЕРИСТИКА РОБОТИ

Обґрунтування вибору теми дослідження. Вроджені вади серця (ВВС) складають майже 28% всіх основних аномалій розвитку [Hoffman J.I., 2018]. Коарктація аорти (КоА) є п'ятою за частотою ВВС та досягає 8% в структурі усіх вад [Лазоришинець В.В., 2019; Stout K.K., 2019].

Природний перебіг КоА пов'язаний з поганим прогнозом, а саме: середній вік виживання 30 років, а показник летальності досягає 75% у пацієнтів до 46 років [Oster M.E., 2019; Suradi H., 2015].

Щодо найбільш оптимального способу лікування коарктації тривають суперечки і вибір його залежить від віку пацієнту та анатомії самої вади серця [Лазоришинець В.В., 2019; Brzezinska-Rajszys G., 2018; Kaya U., 2018]. Деякі центри віддають перевагу ендоваскулярним методам (балонній ангіопластиці або стентуванню місця КоА), інші – хірургічній корекції та залишають перкутанні методи для рекоарктації у дітей старшого віку або підлітків [Backer C.L., 2014; Arfi A.M., 2018].

Загальновизнано, що балонна ангіопластика є методом вибору для післяопераційних рекоарктацій аорти та може бути лише варіантом паліативного лікування у дітей молодшого віку, яким за різними обставинами не може бути проведено хірургічне втручання [Rao P.S., 2020; Rogers C., 2019].

На сьогоднішній день ендоваскулярне лікування коарктації аорти за допомогою стентування вважають найоптимальнішим методом для підлітків та дорослих, що обумовлено меншим ризиком формування аневризми, порівняно з балонною ангіопластикою [Rogers C., 2019].

Стентування після балонної ангіопластики або хірургічного втручання зменшує ускладнення, збільшує діаметр просвіту, призводить до мінімального залишкового градієнта та підтримує гемодинамічні зміни [Salcher M., 2016; Suradi H., 2015].

Однак, наразі описаний значний відсоток життєзагрозливих ускладнень цього методу, що обумовлено технічними недоліками, проблемами з боку аортальної стінки, а саме - формування аневризм з подальшою дисекцією аорти [Fox E.B., 2019; Rogers C., 2019], що потребує подальших досліджень з метою удосконалення обговорюваної методики.

Наразі кількість серед жінок з коарктацією аорти, які досягли репродуктивного віку представляють більшість вагітних жінок із ВВС [Ciresi C.M., 2020; Ruys T.P., 2015; Yavuz C., 2012]. Обговорювана вада серця може бути виявлена вперше лише під час вагітності. Описані лише декілька випадків перкутанного лікування коарктації аорти під час вагітності, результати даного виду лікування залишаються не до кінця вивченими та потребують дослідження у більшої кількості пацієнтів [Ciresi C.M., 2020; Assaidi A., 2013].

Покращення результатів лікування хворих з коарктацією аорти є актуальною і складною проблемою сучасної серцево-судинної хірургії, та потребує розробки диференційного підходу до чрезшкірного стентування перешийку аорти з урахуванням анатомічних особливостей вади та віку пацієнтів, що обумовлює актуальність представленого дослідження.

Зв'язок роботи з науковими програмами, планами, науковими темами. Дисертаційна робота виконана відповідно до комплексного плану фундаментальної НДР ДУ «Національний інститут серцево-судинної хірургії імені М. М. Амосова НАМН України» і є фрагментом НДР «Розробити та вдосконалити сучасні інноваційні технології ендопротезування коарктації аорти у GUCH-пацієнтів» (строк виконання 2021-2023 рр.).

Мета дослідження: підвищення ефективності хірургічного лікування коарктації аорти за рахунок визначення оптимального віку пацієнта, анатомо-морфологічної форми вади та типу технічних засобів для ендоваскулярного протезування.

Для виконання поставленої мети були визначені наступні **завдання:**

1. Провести оцінку частоти та особливостей клінічного перебігу різних анатомо-морфологічних варіантів коарктації аорти.
2. Дослідити результати чрезшкірного лікування коарктації аорти в залежності від віку пацієнта, анатомо-морфологічной форми вади та типу використаних стенів.
3. Визначити методологію підбору технічних засобів для ендоваскулярного стентування коарктації аорти з урахуванням анатомічних особливостей вади та віку пацієнта.
4. Дослідити результати ендоваскулярного лікування коарктації аорти, яку було діагностовано під час вагітності.
5. Розробити алгоритми ендоваскулярного лікування коарктації аорти у пацієнтів різного віку та вагітних.

Об'єкт дослідження – чрезшкірне ендопротезування коарктації аорти.

Предмет дослідження: різні анатомо-морфологічні варіанти коарктації аорти, особливості перебігу коарктації аорти у пацієнтів різного віку, діагностичні модальності для коарктації аорти та технічні засоби для її ендоваскулярного лікування.

Методи дослідження: для оцінки загальносоматичного та клінічного стану пацієнтів − збір анамнезу життя та анамнезу хвороби, антропометричні дослідження, клінічний огляд, оцінювання клінічного стану з використанням класифікації серцевої недостатності Нью-Йоркської серцевої асоціації, адаптованої до дитячого віку; для оцінки функціонального стану серця та системної гемодинаміки − вимірювання частоти серцевих скорочень (ЧСС), частоти дихання (ЧД), артеріального тиску (АТ), центрального венозного тиску (ЦВТ), фракції викиду (ФВ), насичення крові киснем (SaO_2); для діагностування коарктації аорти та уточнення анатомії супутніх ВВС − інструментальні методи дослідження: електрокардіографія (ЕКГ), рентгенографія, трансторакальна ехокардіографія (ЕхоКГ), комп'ютерна томографія (КТ), магнітно-резонансна томографія (МРТ) серця, зондування порожнин серця з ангіокардіографією; для узагальнення результатів проведеного дослідження та визначення його достовірності − аналітико-статистичні та математичні методи обробки за допомогою програм Microsoft Exell 2016, MedStat та StatTech v. 1.2.0.

Наукова новизна одержаних результатів. Дисертаційна робота є першим вітчизняним дослідженням, в якому на підставі результатів аналізу досвіду чрезшкірного лікуваня коарктації аорти у пацієнтів різного віку та вагітних доведено

високу ефективність та безпечність цього методу, що дозволило вважати такий метод пріоритетним у лікуванні такої когорти пацієнтів. Автором вперше:

- проведено узагальнення результатів ендоваскулярного стентування коарктації аорти у пацієнтів різних вікових груп.
- науково обґрунтовано диференційований підхід до вибору методу та технічних засобів ендоваскулярного лікування коарктації аорти з урахуванням анатомічних особливостей вади та віку пацієнта.
- розроблено алгоритми ендоваскулярного лікування коарктації аорти у дітей 5-18 років, пацієнтів 18-25 років, хворих старше 25 років та тактика введення пацієнток, у яких за даними клінічного обстеження та ехокардіографії було діагностовано КоА під час вагітності.

Практична значущість одержаних результатів. Результати аналізу технічних засобів дозволили рекомендувати для ендоваскулярного лікування дискретної коарктації аорти, рекоарктації, гіпоплазії сегментів В, С дуги аорти стенти з відкритою коміркою; при вираженій коарктації, гіпоплазії сегменту А дуги аорти, наявності аневризматичного випинання з колатералей, фіброзно-м'язевій дисплазії та гемодинамічному перериві аорти – використовувати стент-графти. При виборі технічних засобів для перкутанного лікування КоА рекомендовано враховувати вік пацієнтів: частота реінтервенцій у пацієнтів старше 25 років (45,0%) та хворих 5-18 років (37,2%) була вірогідно більше показника обстежених 19-25 років (17,6%, $p<0,05$). Доведено, що застосування стентів із відкритим типом комірки не призводить до їх фракцій. Практичним підсумком проведеного дослідження є впровадження в клінічну практику алгоритмів ендоваскулярного лікування коарктації аорти у хворих різного віку, що дозволило досягти відсутності випадків госпітальної летальності серед пацієнтів старше 5 років, а частота ускладнень становила 10,1%. Також було розроблено та впроваджено в практику алгоритм тактики введення пацієнток, у яких за даними клінічного обстеження та ехокардіографії було діагностовано КоА під час вагітності, що дозволило довести ефективність та безпечність, як для матері, так і для плода процедури імплантації аортального стента під час вагітності.

Особистий внесок здобувача. Автором самостійно проведений аналіз та узагальнення літератури за темою дисертаційної роботи, інформаційно-патентний пошук, визначена актуальність, мета та сформовані завдання дисертаційного дослідження, проведено клінічні та лабораторні дослідження, статистична обробка та науковий аналіз одержаних результатів. Здобувачем написані всі розділи роботи, висновки та практичні рекомендації, розроблений та апробований диференційований підхід до чрезшкірного стентування перешийку аорти в залежності від анатомічних особливостей вади та віку пацієнтів. У друкованих роботах разом зі співавторами участь здобувача є визначальною.

Апробація результатів дисертації. Основні результати досліджень доповідалися і обговорювалися на наступних заходах: Experience in Management of Aortic Coarctation Diagnosed during Pregnancy. PICS. Miami, USA – 2017; Ankura TAA Stent Graft System one center experience.China Heart Congress CHC 2020 in conjunction with The 5th China Vascular Congress CVC, The 1th China Healthy-Lifestyle Medicine Congress CHMC. Beijin, China. 2020; Десять років досвіду лікування коарктації аорти.

XXVI Всеукраїнський з'їзд кардіохірургів. Київ, Україна, 2021; Коарктація аорти аорти та вагітність. Стентувати або ні? XXVI Всеукраїнський з'їзд кардіохірургів. Київ, Україна, 2021; Experience of management aortic coarctation in pregnancy. XXIX Międzynarodowa Konferencja Kardiologiczna w Zabrzu. Zabrze, Poland -B.Cherpak. 2022

Публікації. За матеріалами дисертації видано 6 публікацій, із них 3- у наукових фахових виданнях України (2 – Scopus), 1 – в іноземному журналі (Scopus), 1 – монографія у співавторстві, 1 патент України.

Об'єм і структура дисертації. Дисертація оформлена за сучасними вимогами та викладена на 193 сторінках машинописного тексту. Складається з вступу, 7 розділів, висновків, додатків, списку використаних джерел, який містить 141 найменування, 7 – кирилицею, 134 – латиницею. Робота ілюстрована 26 таблицями та 20 рисунками.

ОСНОВНИЙ ЗМІСТ РОБОТИ

Матеріал та методи дослідження. В основу роботи покладено результати лікування та подальшого спостереження 194 пацієнтів у віці від 3 днів до 60 років з коарктацією аорти різних анатомо-морфологічних варіантів, які перебували на стаціонарному лікуванні у Державній установі «Національний Інститут серцево-судинної хірургії імені М.М. Амосова Національної академії медичних наук України» протягом 2008-2021 рр.

За віковим критерієм обстежені пацієнти були поділенні на чотири групи дослідження. Першу групу (група 1) склали 5 пацієнтів (2,6%) першого року життя. До другої групи (група 2) було віднесено 72 дитини (37,1%) у віці від 5-ти до 18 років. Третя група (група 3) обстежених включала 33 пацієнта (17,0%), віком від 19 до 25 років, в тому числі 4 вагітні жінки. Четверта група (група 4) дослідження складалась з 84 хворих (43,3%) старше 25 років склали, в тому числі 6 вагітних жінок. Така невелика кількість пацієнтів групи 1 обумовлена тим, що випадки ендоваскулярних втручань при коарктації аорти у пацієнтів молодше 1 року є виключними і проводяться при наявності комплексних вроджених вад серця та неможливості проведення хірургічної корекції. В нашій когорті пацієнтів не було жодної дитини у віці 1-4 роки, тому що хворим з коарктацією аорти зазначеної вікової категорії рекомендована хірургічна корекція цієї вади. Розподіл пацієнтів нашого дослідження за віковою характеристикою з визначенням групи старше 25 років обумовлений доведеними даними низки авторів, що саме після 25 років спостерігаються вікові структурні зміни інтими аорти.

Слід відзначити, що в усіх групах нашого дослідження переважали пацієнти чоловічої статті з досягненням статистично значущої різниці серед пацієнтів дитячого віку: у групі 2 (чоловіки – 68,1%, жінки – 31,9%, $p \leq 0,05$) та групі 1 (80,0% і 20,0 % відповідно, $p \leq 0,05$).

Груповий розподіл обстежених пацієнтів (n=194) за 7 дослідженими анатомо-морфологічними варіантами коарктації аорти представлений в табл.1.

На момент обстеження серед нашого контингенту хворих була встановлена наявність 13 інших некорегованих вроджених вад серця.

Таблиця 1.

Анатомо-морфологічні варіанти коарктації аорти у обстежених пацієнтів (n=194)

№ п/п	Анатомо-морфологічний варіант коарктації аорти	Група 1 (n=5)		Група 2 (n=72)		Група 3 (n=33)		Група 4 (n=84)	
		Абс.	%	Абс.	%	Абс.	%	Абс.	%
1.	Дискретна коарктація	0	0,0	45	62,5	22	66,7	63	75,0
2.	Коарктація у поєднанні з кінкінгом аорти	0	0,0	3	4,2	3	9,1	6	7,1
3.	Гіпоплазія сегмента А дуги аорти	3	60,0	9	12,5	4	12,1	2	2,4
4.	Гіпоплазія сегментів В, С дуги аорти	0	0,0	3	4,2	0	0,0	2	2,4
5.	Гемодинамічний перерив дуги аорти	0	0,0	1	1,4	1	3,0	6	7,1
6.	Рекоарктація	2	40,0	10	13,8	3	9,1	5	6,0
7.	Фіброзно-м’язева дисплазія	0	0,0	1	1,4	0	0	0	0,0

Усі обстежені пацієнти мали хронічну серцеву недостатність різного ступеню за NYHA.

Серед обстежених старше 25 років (n=84) найбільша кількість пацієнтів (n=73, 86,9%) мали ХСН І ст. У 6,0% випадків було діагностовано ХСН ІІа ст. та ІІб ст.

У пацієнтів групи 3 (n=33) у найбільшої кількості пацієнтів (n=30, 90,9%) була також документована хронічна серцева недостатність 1 ступеню. ХСН ІІа ст. мав 1 пацієнт (3,0%), ІІб ст. – 2 чол. (6,1%).

Серед дітей та підлітків у 94,4% випадків (n=68) констатована ХСН І ст., у 2,8% (n=2) – ХСН ІІа ст., у 1,4% (n=1) – ХСН ІІб ст.

В групі обстежених дітей першого року життя (n=5), у жодного пацієнта не було діагностовано хронічну серцеву недостатність 1 ступеню. ХСН ІІа ст. була виявлена у 3 обстежених (60,0%), ХСН ІІб. – у 2 чол. (40,0%).

Легенева гіпертензія була виявлена у 2 пацієнтів (2,4%) в групі 4 та у одної дитини (1,3%) групи 2. Висока легенева гіпертензія констатована у 1 пацієнта 23 років в групі 3, який мав виражену мітральну недостатність.

Порушення ритму серця та провідності і було встановлено лише у 3 пацієнтів (1,5%) нашої когорти: чоловік 33 років мав синусову тахіаритмію, чоловік 49 років – фібриляцію передсердь, підліток 15 років – синдром слабкості синусового вузла.

Супутня соматична патологія була документована у 7 (3,6%) пацієнтів нашої когорти. Найбільш частою (2,1%) серед якої був синдром Тернера: у 1 жінки групи 4, однієї обстеженої групи 3 і у двох пацієнток групи 2. Серед обстежених старше 25 років (n=84) у чоловіка 28 років був дитячий церебральний параліч, у чоловіка 49 років – патологія міокарда та помірна міокардіальна недостатність та ще у одного пацієнта 53 років – ішемічна хвороба серця, якому при ендоваскулярному лікуванні коарктації аорти виконано паралельно стентування коронарних артерій.

Особливості клінічного перебігу коарктації аорти у пацієнтів з різними її анатомо-морфологічними варіантами. Серед пацієнтів нашої когорти достовірне

(p<0,05) превалювала дискретна коарктація аорти (66,5%), у порівнянні з іншими її типами. З найменшою частотою констатована гіпоплазія сегментів В, С (2,6%) та фіброзно-м'язева дисплазія (0,5%).

У обстежених з КоА у поєднанні з кінкінгом встановлена найбільша частка інших некорегованих вроджених вад серця (50,0%) та клапанної патології серця (16,7%), у порівнянні з іншими анатомо-морфологічними варіантами. У кожного 5-го пацієнта (20,0%) з дискретною коарктацією та у обстеженого з гіпоплазією сегментів В, С дуги аорти констатовано інші особливості анатомії аорти.

При аналізі розміру місця коарктації було ідентифіковано, що найбільший середній показник мали пацієнти КоА з «кінкінгом», який дорівнював 15,0 ±4,7 мм (від 13,0 мм до 19,0 мм). У обстежених з дискретною коарктацією обговорюваний показник варіював від 1,0 мм до 7,0 мм та його середнє значення складало 3,2 ± 1,4 мм. Середній розмір у хворих з рекоарктацією дорівнював 10,6 ± 3,5 мм, а у пацієнтів з гіпоплазією сегмента А дуги аорти – 3,3 ± 1,2 мм.

Було документовано, що середні показники неінвазивного та інвазивного систолічного та діастолічного артеріального тиску на верхніх та нижніх кінцівках у обстежених пацієнтів з різними анатомо-морфологічним формами коарктації не мали вірогідної відмінності.

Методологія ендоваскулярного лікування коарктації аорти. Для вибору технічних засобів при ендоваскулярному лікуванні коарктації аорти після ангіографії проводили оцінку сегментів А, В, С дуги аорти та низхідної аорту ближче до місця діафрагми з розрахунком найбільш звуженої ділянки судини та вимірювання ураженого відтинку аорти з подальшим вибором довжини стента. Довжину ендопротезу обирали, спираючись на дані комп'ютерної томографії з ангіоконтрастуванням та безпосередні вимірювання під час процедури при ангіографії в двох проекціях.

Виявлена помірна (r=0,553, p=0,036) залежність довжини стента від розміру коарктації. За допомогою ROC-аналізу (площа під ROC-кривою складала 0,969 ± 0,018 с 95% ДІ: 0,933 – 1, p < 0,001) було доведено, що оптимальний діаметр балону мав бути не більшим за три розміри найвужчого відрізку сегмента А дуги аорти (чутливість методу – 100%, специфічність – 87,2%).

Задля запобігання травмування стінки аорти через значне перерозтягування у пацієнтів старше 18 років та різкому звуженні використовували тактику двоетапного втручання з вибором балону на 30% менше від необхідного.

Для стентування аорти у 40 пацієнтів (20,6%) нашого дослідження застосовували ендопротези Palmaz, Palmaz XL та Palmaz Genesis, у 67 чол. (34,5%) – covered CP Stent, у 81 хворого (41,7%) – Andrastant, у 1 дитини (0,5%) – IntraStent Max LD. Для ендоваскулярного стентування коарктації аорти у пацієнтів першого року життя використовували коронарні стенти (Liberte, n=3, 1,5%) та периферичні стенти малого діаметру (Biotronik AG Pro-kinetic energy (n=1, 0,5%), Abbot Multi-Link vision (n=1, 0,5%)), що обумовлено неможливістю використання у дітей цього віку доставляючої системи більше 5 Fr.

Безпосередні та віддалені результати стентування коарктаціїї аорти у пацієнтів різного віку. Ефективність втручання склала 98,9% (n=189). Всі хворі старші 5 років були виписані із стаціонару у задовільному стані на 3-7 добу (3,4 ± 1,8

днів) після процедури. Після проведеного лікування пацієнти нашої когорти знаходились у відділенні інтенсивної терапії від 8 до 12 годин (10,3 ± 1,2 годин). Всі хворі старші 5 років були виписані із стаціонару у задовільному стані на 3-7 добу (3,4 ± 1,8 днів) після процедури. Випадків госпітальної летальності серед пацієнтів старше 5 років встановлено не було.

Була встановлена вірогідна ($p<0,05$) різниця між показниками застосування стентів у пацієнтів 19-25 років: у хворих цієї вікової групи стенти із закритою коміркою були використані у 24,3% випадків, а з відкритою майже у 3 рази рідше (8,5%).

Стенти з відкритою коміркою частіше, у порівнянні з закритою, використовували для ендоваскулярного лікування рекоарктації (55,6% та 44,4%) та гіпоплазії сегментів B, C дуги аорти (60,0% та 40,0%). Стенти із закритою коміркою частіше були використані для ендоваскулярного лікування дискретної коарктації аорти (52,3% та 47,7%) гіпоплазії сегмента A дуги аорти (80,0% та 20,0%, $p<0,05$), при поєднанні коарктації з кінкінгом аорти стенти (66,7% та 33,3%). При гемодинамічному перериві дуги аорти (n=8, 100%) та фіброзно-м'язевій дисплазії (n=1, 100%) ми застосовували тільки стенти з закритим типом комірки.

У пацієнтів, яким було проведено лікування коарктації аорти за допомогою стентів з відкритим типом комірки констатовано зниження інвазивного градієнту тиску між висхідною та низхідною частинами аорти на 84,3 ± 2,2 %, що було вірогідно вище за показник хворих, яким було проведено лікування за допомогою стентів із закритим типом комірки (77,8 ± 1,5%, $p<0,05$).

В нашій когорті обстежених було документовано 19 випадків (10,1%) ускладнень, найчастішими з яких були: утворення аневризми мали 4 (2,1%) пацієнта, міграція стента з подальшою його репозицією та імплантацією – 4 чол. (2,1%), відсутність пульсації артерії доступу, що потребувала ревізії і дезоблітерації – 3 чол. (1,6%).

У пацієнтів нашої когорти при виконанні ендоваскулярного лікування коарктації аорти частота виникнення ускладнень документована вірогідно ($p<0,05$) частіше у випадках застосування стентів з закритою коміркою (12,1%), у порівнянні з відкритою (4,9%). Міграція стента під час процедури виникла у 4 пацієнтів (2,1%), що було обумовлено використанням у цих випадках балонів Maxi LD. Серед пацієнтів нашої когорти фракція стента виникла у 3,7% випадків (n=7), з них – повна у двох (1,1%) пацієнтів лише при використанні стентів Palmaz Genesis, часткова – в 1 випадку (0,5%) також при використанні таких стентів та у 4 пацієнтів (2,1%) при використанні Cheatham Platinum стентів.

Повторне ендоваскулярне втручання було проведене у 27,0% випадків (n=51), з них 16,4% (n=31) після використання стент-графтів та 10,6% (n=20) – непокритих стентів. Планова реінтервенція була виконана у 15,9% хворих (n=30) після ендоваскулярного лікування за допомогою ендографтів та у 8,5% (n=16) – непокритих стентів. Екстрену реінтервенцію потребували 5 випадків (2,6%), показами до якою були утворення аневризми (n=4) та фракція стента (n=1), при цьому після застосування непокритих стентів цей показник становив 2,1% (n=4) та був статистично більшим ($p<0,05$), ніж при використанні стент-графтів (0,5%, n=1).

Наразі під наглядом перебувають 186 осіб. (95,9%). У віддаленому періоді спостереження помер 1 пацієнт через супутню патологію: серцева недостатність, порушення ритму серця (миготлива аритмія) та мітральна недостатність.

Враховуючи отримані результати, ми систематизували наш досвід перкутанного стентування КоА у вигляді алгоритмів з визначенням оптимально необхідних технічних засобів з урахуванням анатомії вади серця та віку хворого.

Для дітей (рис.1) оптимальним виявилося застосування ендографтів лише у випадку різкої коарктації. В той же час, у пацієнтів цієї вікової групи при дискретній формі та рекоарктації обгрунтованим виявилося застосування стентів з відкритою коміркою.

У більш старших пацієнтів віком 18-25 років (рис.2) аналіз результатів продемонстрував доцільність застосування ендографтів у випадках різкої коарктації та наявності гемодинамічного перериву перешийка аорти. Для пацієнтів цієї вікової групи при дискретній формі та рекоарктації слушним є використання стентів з відкритою коміркою.

Щодо пацієнтів старше 25 років (рис.3), обгрунтованим є застосування ендографтів лише у випадках гіпоплазії сегмента А дуги аорти, наявності аневризматичного випинання з колатералей, фіброзно-м’язевій дисплазії та гемодинамічного перериву перешийка аорти. У випадках різкої коарктації та гіпоплазії сегменту А дуги аорти хворим цієї вікової категорії ендоваскулярне стентування КоА можна виконувати, як з використанням стентів з відкритою коміркою, так і стент-графтів залежно від наявності технічних засобів та кваліфікації лікаря-спеціаліста. При дискретній формі та рекоарктації хворим цієї групи оптимальним є стенти з відкритою коміркою. У пацієнтів старше 25 років ми виконували двоетапний підхід у лікування КоА.

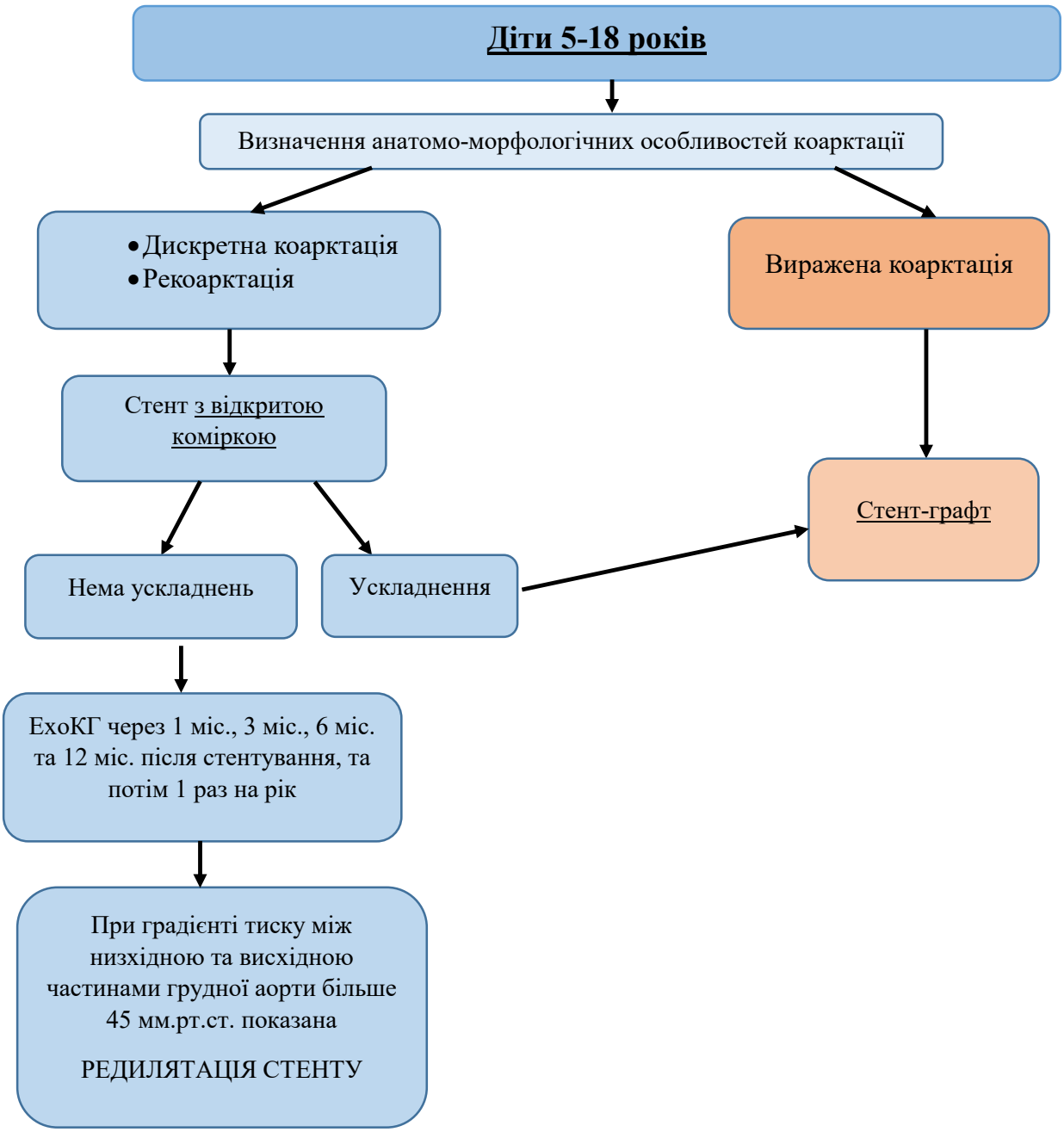

Рис.1. Алгоритм чрезшкірного стентування коарктації аорти у дітей 5-18 років.

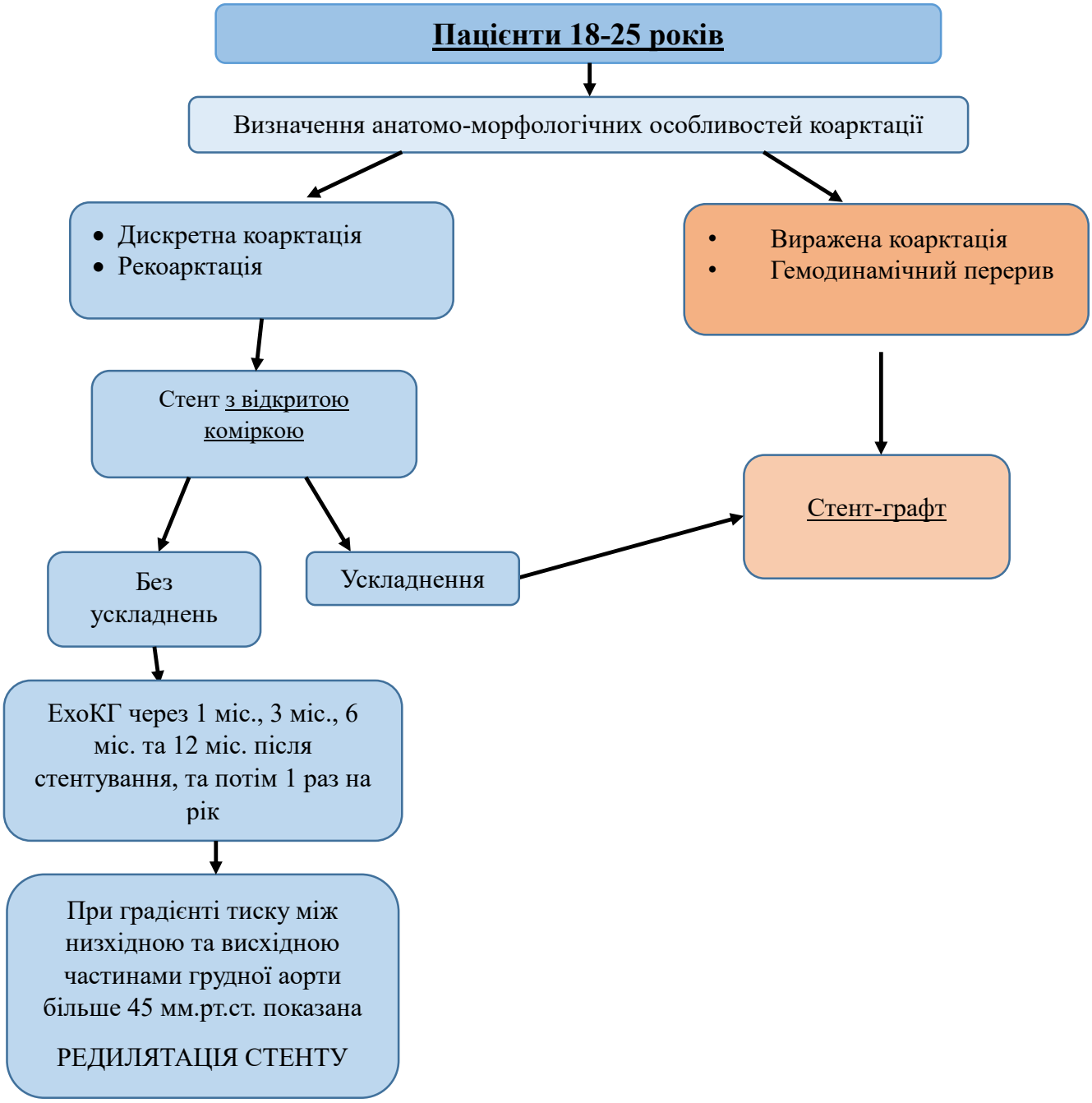

Рис. 2. Алгоритм чрезшкірного стентування коарктації аорти у пацієнтів 18-25 років.

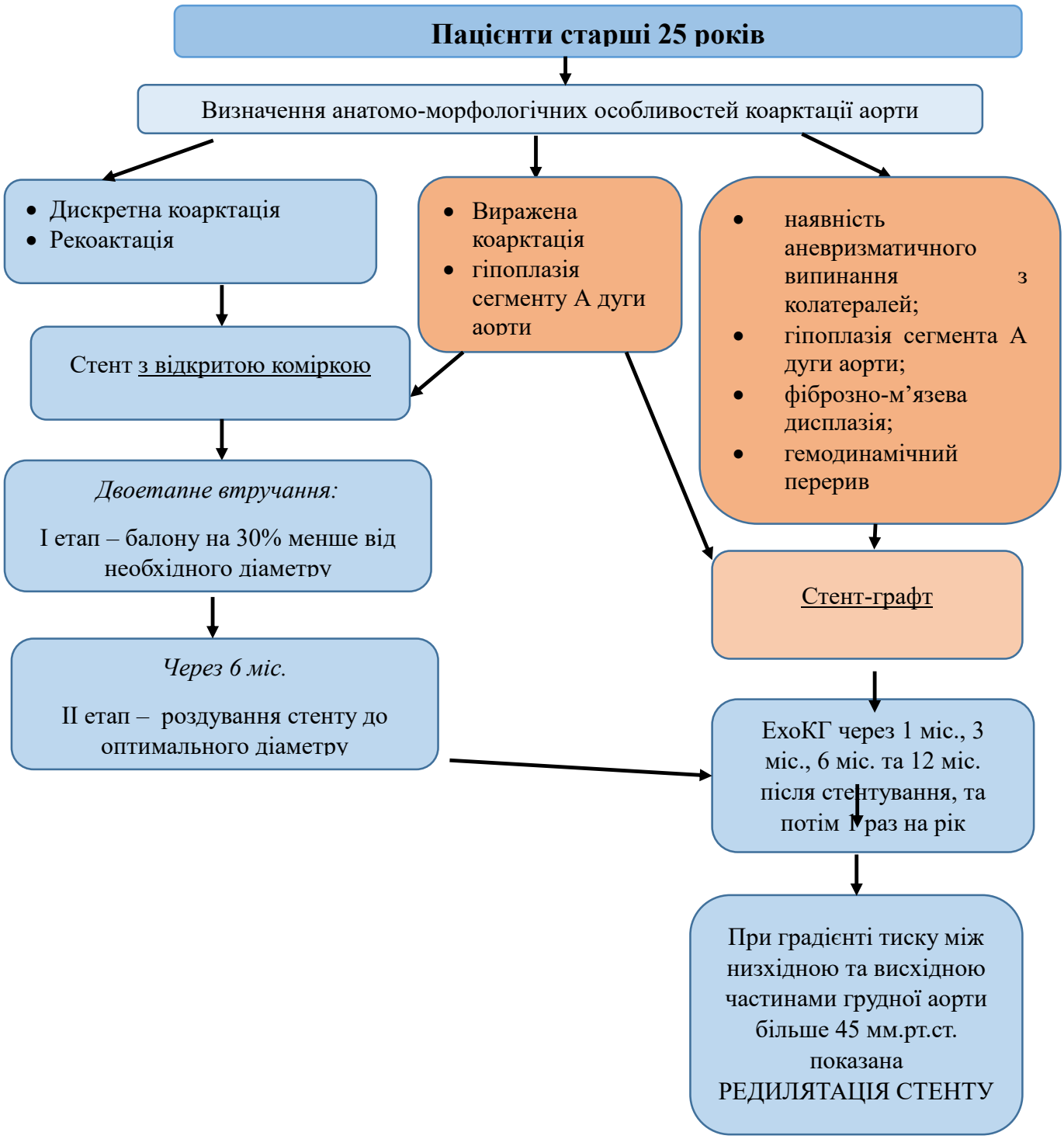

Рис. 3. Алгоритм чрезшкірного стентування коарктації аорти у пацієнтів старше 25 років.

Всім пацієнтам після імплантування стентів проводили динамічне спостереженні за допомогою ЕхоКГ через 1 міс., 3 міс., 6 міс. та 12 міс. після стентування, та потім 1 раз на рік. У разі діагностування градієнту тиску між низхідною та висхідною частинами грудної аорти більше 45 мм.рт.ст. хворим була проведена редилятація стенту.

Комп'ютерну томографію доцільно виконувати через 6 місяців після втручання, потім через 2 роки та надалі 1 раз в 5 років за наявністю показів.

Особливості ендоваскулярного лікування коарктації аорти у дітей першого року життя та вагітних. У нашій когорті обстежених було проведено 10 ендоваскулярних процедур (з них 7 стентувань) з приводу коарктації аорти у 5 пацієнтів у віці від 3 днів до 11 місяців (середній вік 3,5 ± 1,6 місяців) з комбінованими вадами серця.

Нам вдалося зменшити градієнт інвазивного тиску між висхідною та низхідною аортою у пацієнтів цього віку на 90,9 ± 4,1 %.

Ускладнення документовано у 1 дитини (20,0%), повторне ендоваскулярне втручання було проведене у 2-х пацієнтів (40,0%) та в обох випадках мало плановий характер.

Серед обстежених першого року життя під час ендоваскулярного лікування та в ранньому післяопераційному періоді не було летальних випадків. Показник госпітальної летальності в нашій когорті серед пацієнтів цієї вікової групи складав 20,0% (n=1).

Були проаналізовані результати лікування 10 жінок (середній вік 26,4 ± 4,7 років) з коарктацією аорти, яку було діагностовано під час вагітності. У 4 жінок (45,5%) не вдалося досягти медикаментозного контролю АГ, тому їм на 15-23 тижні вагітності (в середньому 19,8 ± 3,1 тижні) було проведено ендоваскулярне лікування КоА. У 6 жінок (54,5%) з контрольованою АГ стентування коартації виконали у проміжку часу 48 годин - 5 років після пологів.

У всіх представлених випадках був відновлений просвіт судини: документовано вірогідне (p=0,001) зниження середнього показника інвазивного градієнту тиску між висхідною та низхідною аортою з 60,0 ± 31,2 мм.рт.ст до 11,8 ± 7,3 мм.рт.ст.

Ускладнення у ранньому післяопераційному періоді мали 2 пацієнтки (20,0%): тромбоз стегнової артерії та спонтанний розрив плодової оболонки, який не потребував жодного втручання та не вплинув на перебіг вагітності.

Під час катамнестичного спостереження (від 2 місяців до 10 років) усі 10 жінок живі, не мають рекоарктації та не було встановлено жодних ускладнень у віддаленому післяопераційному періоді. Отримані результати демонструють, що процедура імплантації аортального стента ефективна і безпечна як для матері, так і для плода. Базуючись на отриманих результатах ми розробили алгоритм тактики введення пацієнток, у яких за даними клінічного обстеження та ехокардіографії було діагностовано КоА під час вагітності.

Відповідно до рекомендацій ECS (2018), Канадського кардіологічного товариства (2018) та NICE (2019), ми класифікували наш досвід лікування коарктації аорти, яку було діагностовано під час вагітності у вигляді алгоритму (рис.4).

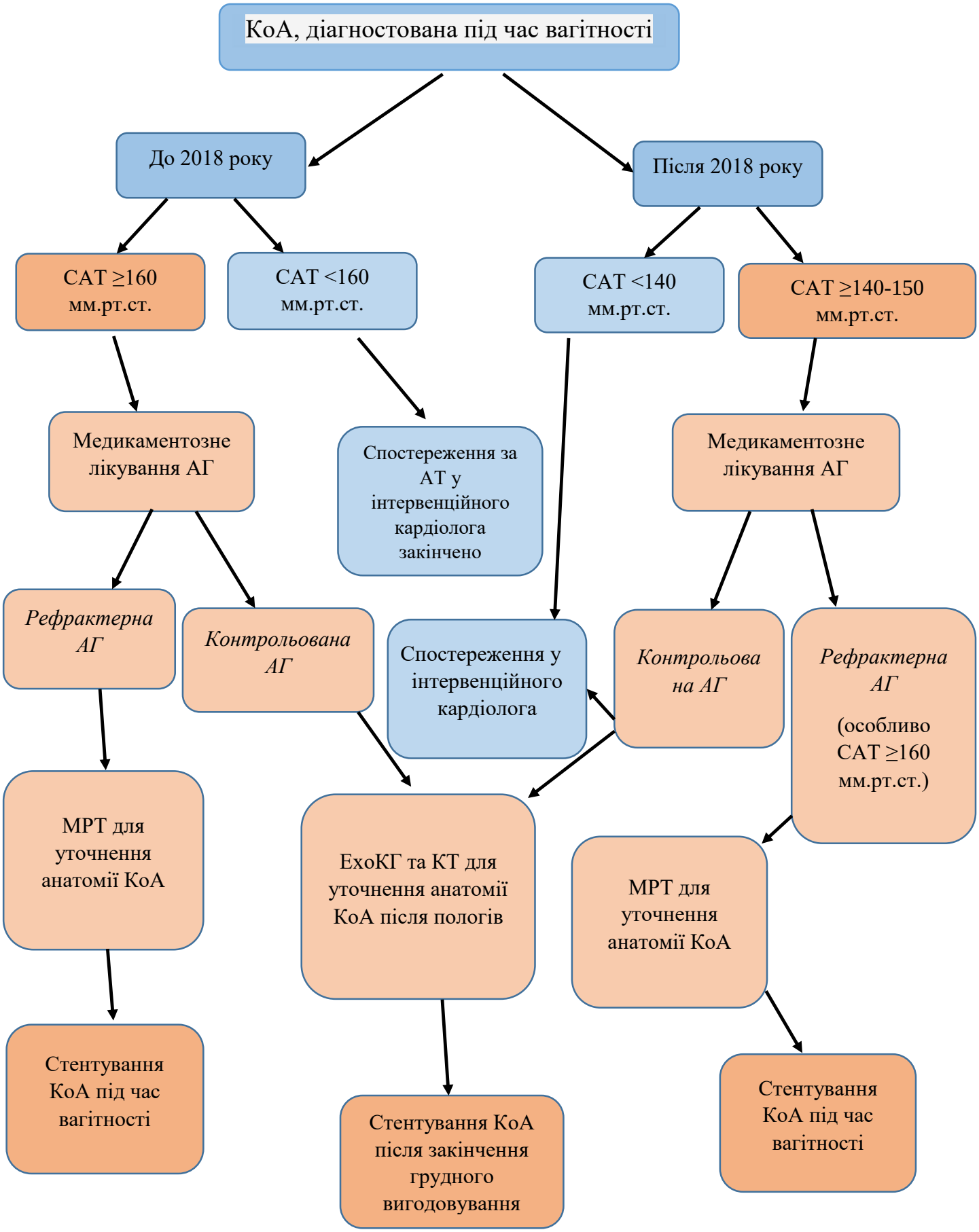

Рис.4. Алгоритм ведення жінок, у яких коарктацію аорти було діагностовано під час вагітності

ВИСНОВКИ

У дисертаційній роботі наведено теоретичне обґрунтування та практичне вирішення актуальної задачі у галузі медицини щодо розробки та впровадження черезшкірного лікування коарктації аорти у пацієнтів різного віку та вагітних. Отримані результати підтвердили концепцію дослідження та дозволили сформулювати наступні висновки.

1. Аналіз частоти діагностування анатомо-морфологічних варіантів коарктації аорти продемонстрував вірогідне ($p<0,05$) превалювання пацієнтів з дискретною коарктацією аорти (67,8%). У випадках КоАо у поєднанні з кінкінгом встановлена найбільша частка інших некоригованих вроджених вад серця (50,0%) та клапанної патології серця (16,7%), що ускладнює типовий перебіг ізольованої КоА.

2. Період спостереження після ендоваскулярного лікування в середньому складав 7,9 ± 0,2 рока. Частота ускладнень становила 10,1%, з них 2,6% обумовлені станом стінки аорти, 2,1% – технічними засобами, 1,6% – доступом. Ми довели, що найбезпечнішими є стенти з відкритою коміркою, у порівнянні з закритою (частота ускладнень 6,1% проти 13,1%, $p<0,05$) та стент-графти, порівняно з непокритими стентами (5,9% проти 12,3%, $p<0,05$). Показано, що найбільш сприятливою анатомією з найменшою частотою ускладнень є рекоарктація (5,6%) та гіпоплазія сегмента А дуги аорти (6,7%), у протилежність кінкінгу (25,0%) та гемодинамічному перериву дуги аорти (12,5%).

Випадків госпітальної летальності серед обстежених не було. У віддаленому періоді один пацієнт помер через супутню патологію та хронічну серцеву недостатність. Повторне ендоваскулярне втручання було проведене у 27,0% випадків, з них 16,4% після використання стент-графтів та 10,6% – непокритих стентів. Екстрену реінтервенцію потребували 5 пацієнтів (2,6%). Доведено, що частота реінтервенцій залежала від віку пацієнтів: найбільшу кількість з проведених було виконано у пацієнтів старше 25 років (45,0%).

3. За результатами застосування технічних засобів для корекції КоА доведено високу ефективність стентів з відкритою коміркою при лікуванні дискретної коарктації аорти, рекоарктації, гіпоплазії сегментів В, С дуги аорти. При вираженій коарктації, гіпоплазії сегменту А дуги аорти, наявності аневризматичного випинання з колатералей, фіброзно-м’язевій дисплазії та гемодинамічному перериві аорти обгрунтованим є використання стент-графтів.

4. У дослідження були включені 10 жінок (середній вік 26,4 ± 4,7 років) з коарктацією аорти, яку було діагностовано під час вагітності. У 4 жінок не вдалося досягти медикаментозного контролю АГ, тому їм на 15-23 тижні вагітності (в середньому 19,8 ± 3,1 тижні) було проведено ендоваскулярне лікування КоА. У 6 жінок з контрольованою АГ стентування коартації виконали у проміжку часу 48 годин - 5 років після пологів. Проведене лікування було ефективним та безпечним в обох групах, але одна пацієнтка з нестентованої групи на другий день після пологів мала гостре розшарування аорти II типу по DeBakey.

5. Спираючись на отримані дані, нами було розроблено та впроваджено в практику алгоритми ендоваскулярного лікування коарктації аорти у пацієнтів різного віку (в т.ч. окремо для вагітних), які спрямовані на зменшення ризику ускладнень та

уникнення випадків госпітальної летальності. Отримані результати демонструють, що процедура імплантації аортального стента ефективна і безпечна як для жінки під час вагітності, так і для плода.

ПРАКТИЧНІ РЕКОМЕНДАЦІЇ

1. Дітям при дискретній формі та рекоарктації рекомендовані стенти з відкритою коміркою. Пацієнтам молодше 18 років рекомендовано застосування ендографтів лише у випадку різкої коарктації.
2. Пацієнтам 18-25 років рекомендовано застосувати ендографти у випадках різкої коарктації та наявності гемодинамічного перериву перешийка аорти. Пацієнтам цієї вікової групи при дискретній формі та рекоарктації рекомендовані стенти з відкритою коміркою.
3. Хворим старше 25 років рекомендовано застосування ендографтів лише у випадках гіпоплазії сегмента А дуги аорти, наявності аневризматичного випинання з колтералей, фіброзно-м'язевій дисплазії та гемодинамічного перериву перешийка аорти. У випадках різкої коарктації та гіпоплазії сегменту А дуги аорти хворим цієї вікової категорії ендоваскулярне стентування КоА можна виконувати, як з використанням стентів з відкритою коміркою (за умови двоетапного підходу), так і стент-графтів залежно від наявності технічних засобів та кваліфікації лікаря-спеціаліста. При дискретній формі та рекоарктації хворим цієї групи рекомендовані стенти з відкритою коміркою.
4. Всім пацієнтам після імплантування стентів ~~з відкритою коміркою~~ рекомендовано динамічне спостереженні за допомогою ЕхоКГ через 1 міс., 3 міс., 6 міс. та 12 міс. після стентування, та потім 1 раз на рік. У разі діагностування градієнту тиску між низхідною та висхідною частинами грудної аорти більше 45 мм.рт.ст. необхідно проводити редилятацію стенту.
5. Комп'ютерну томографію рекомендовано проводити через 6 місяців після втручання, потім через 2 роки та надалі 1 раз в 5 років за наявністю показів.
6. Пацієнткам, у яких за даними клінічного обстеження та ехокардіографії було діагностовано КоА під час вагітності, рекомендовано наступне:

a) хворим з АТ 140-150 мм.рт.ст. та вище необхідно призначити медикаментозну терапію, ухвалену ECS (2018);

b) у випадках, коли артеріальну гіпертензію вдається контролювати рекомендовано спостереження за АТ, однак подальшу діагностику (ЕхоКГ та КТ для уточнення анатомії КоА) необхідно проводити вже після пологів, а ендоваскуярне стентування місяця коарктації – після завершення грудного вигодовування;

c) при АГ (особливо при САТ більше за 160 мм.рт.ст), рефрактерній до медикаментозної терапії, з метою уточнення анатомії КоА необхідно проводити МРТ під час вагітності, після чого виконувати ендоваскулярне стентування місця коарктації.

СПИСОК ПУБЛІКАЦІЙ ЗА ТЕМОЮ ДИСЕРТАЦІЇ

Наукові праці, в яких опубліковані основні наукові результати дисертації

1. Черпак БВ, Дітківський ІО, Ящук НС, Єрмолович ЮВ, Головенко ОС, Панічкін ЮВ. Десятирічний досвід лікування коарктації аорти методом ендоваскулярного стентування у пацієнтів різних вікових груп. Український журнал серцево-судинної хірургії.2021;4(45):71-84. doi.org/10.30702/ujcvs/21.4512/ChD050-7184. ***Scopus.*** *(Здобувач самостійно розробив дизайн дослідження, зібрав клінічний матеріал, провів його аналіз та підготував публікацію до друку).*

2. Черпак БВ, Ящук НС, Єрмолович ЮВ, Головенко ОС, Панічкін Ю В. Вибір оптимально необхідних технічних засобів для ендоваскулярного лікування коарктації аорти. Український журнал серцево-судинної хірургії. 2022;30(4): 66-72. doi.org: 10.30702/ujcvs/22.30(04)/CY062-6672. ***Scopus***. *(Здобувач самостійно розробив дизайн дослідження, зібрав клінічний матеріал, провів його аналіз та підготував публікацію до друку).*

3. Cherpak B, Davydova Iu, Ditkivskyy I, Yaschuk N, Batsak B, Lazoryshynets V. A Case of Endovascular Repair of Mid-Aortic Syndrome Diagnosed During Pregnancy. Perinatologiya i Pediatriya. 2016;3(67):1014. doi 10.15574/PP.2016.67.10. *(Здобувач самостійно провів аналіз клінічного матеріалу та підготував публікацію до друку).*

4. Cherpak BV, Davydova YV, Kravchenko VI, Yaschuk NS, Siromakha SO, Lazoryshynets VV. Management of percutaneous treatment of aorta coarctation diagnosed during pregnancy. J Med Life. 2022; 5(2):208-213. doi: 10.25122/jml-2021-0363. **Scopus.** *(Здобувач самостійно зібрав клінічний матеріал та провів його аналіз та підготував публікацію до друку).*

Інші публікації (монографія)

5. Паничкін ЮВ, Дітківский ІО, Черпак БВ, Ящук НС. Ендоваскулярна хірургія при вроджених вадах серця. Історічна довідка і власні спостереження. Київ: Агат-Прінт; 2020. 174 с. *(Здобувач самостійно написав розділ 4 «Коарктація аорти»).*

Патент

6. Сало СВ, Дітківський ІО, Ящук НС., Черпак БВ, винахідники. ДУ «Національний інститут імені М.М.Амосова НАМНУ, патентовласник. Спосіб вимірювання тиску в судинах малого калібру. Патент України України № 113248. 2017 Січ 25. (*Здобувач провів інформаційний пошук, зробив огляд літератури та написав текст заявки.)*

АНОТАЦІЯ

Черпак Богдан Володимирович. Черезшкірне ендопротезування коарктації аорти у пацієнтів різних вікових груп. – Кваліфікаційна наукова праця на правах рукопису.

Дисертація на здобуття наукового ступеня кандидата медичних наук за спеціальністю 14.01.04 – серцево-судинна хірургія. – ДУ «Національний інститут серцево-судинної хірургії ім. М. М. Амосова НАМН України».

Дисертаційна робота мала на меті підвищення ефективності хірургічної корекції коарктації аорти, шляхом впровадження диференційного підходу до чрезшкірного стентування перешийку аорти в залежності від анатомічних особливостей вади та віку пацієнтів. В основу роботи покладено дослідження 194 пацієнтів у віці від 3 днів до 60 років з різними анатомо-морфологічними варіантами коарктації аорти, що перебували на стаціонарному лікуванні у ДУ «Національний інститут серцево-судинної хірургії ім. М. М. Амосова НАМН України» протягом 2008-2020 рр. Випадків госпітальної летальності серед пацієнтів старше 5 років встановлено не було. Оптимально необхідними засобами для ендоваскулярного стентування коарктації аорти у дітей при дискретній формі та рекоарктації є стенти з відкритою коміркою, у випадку різкої коарктації – ендографти; у пацієнтів 18-25 років при дискретній формі та рекоарктації – стенти з відкритою коміркою, у випадках різкої коарктації та наявності гемодинамічного перериву перешийка аорти – ендографти. Хворим старше 25 років необхідно застосування ендографтів лише у випадках гіпоплазії сегмента А дуги аорти, наявності аневризматичного випинання з колатералей, фіброзно-м’язевій дисплазії та гемодинамічного перериву перешийка аорти. У випадках різкої коарктації та гіпоплазії сегменту А дуги аорти хворим цієї вікової категорії ендоваскулярне стентування КоА можна виконувати, як з використанням стентів з відкритою коміркою, так і стент-графтів залежно від наявності технічних засобів та кваліфікації лікаря-спеціаліста. При дискретній формі та рекоарктації пацієнтам після 25 років необхідно застосовувати стенти з відкритою коміркою. Під час катамнестичного спостереження групи вагітних (від 2 місяців до 10 років) усі 10 жінок живі, не мають рекоарктації та жодних ускладнень у віддаленому післяопераційному періоді встановлено не було. Пацієнтки, у яких за даними клінічного обстеження та ехокардіографії діагностовано КоАо під час вагітності з САТ більше за 160 мм.рт.ст, рефрактерній до медикаментозній терапії, потребують проведення МРТ під час вагітності, після чого – ендоваскулярного стентування місця коарктації. були розроблені та впроваджені в практику алгоритми ендоваскулярного лікування коарктації аорти у вагітних та пацієнтів різного віку, які дозволили зменшити ризик ускладнень та уникнути випадків госпітальної летальності, та зробити процедуру безпечною для вагітної та плода.

Виконана робота є першим вітчизняним дослідженням, вивченню та порівнянню безпосередніх та віддалених результатів ендоваскулярного стентування коарктації аорти у пацієнтів різного віку та вагітних.

Ключові слова: вроджені вади серця, коарктація аорти, стентування, діти, новонароджені, вагітні.

SUMMARY

Cherpak Bogdan. Percutaneous stenting of coarctation of the aorta in patients of different age groups. – Qualifying scientific work on manuscript rights.

Dissertation for obtaining the scientific degree of candidate of medical sciences in the specialty 14.01.04 - cardiovascular surgery. - "National Amosov Institute of Cardiovascular Surgery, National Academy of Medical Sciences of Ukraine".

The dissertation contains a theoretical substantiation and a practical solution to a topical scientific task in the field of medicine - coarctation of the aorta hemodynamic correction effectiveness increasing by implementing a differential approach to percutaneous stenting of the isthmus of the aorta depending on the defect anatomical features and the age of the patients.

The work was based on the follow-up of 194 patients at the age of 3 days to 60 years with different anatomical and morphological variants of the aortic artery, who were transferred to the inpatient clinic at the "National Amosov Institute of Cardiovascular Surgery, National Academy of Medical Sciences of Ukraine" during 2008-2020 pp. There were no cases of in-hospital mortality among patients older than 5 years. The optimally necessary means for endovascular stenting of coarctation of the aorta in children with a discrete form and recoarctation are stents with an open cell, in the case of acute coarctation - endografts; in patients 18-25 years old with a discrete form and recoarctation - stents with an open cell, in cases of sharp coarctation and the presence of a hemodynamic interruption of the aortic isthmus - endografts. Patients over 25 years of age need to use endografts only in cases of hypoplasia of segment A of the aortic arch, presence of aneurysmal protrusion from collaterals, fibromuscular dysplasia, and hemodynamic interruption of the aortic isthmus. In cases of hypoplasia of segment A of the aortic arch, endovascular stenting of CoA can be performed in patients of this age category, both with the use of stents with an open cell and stent-grafts, depending on the availability of technical means and the qualification of a specialist doctor. With a discrete form and recoarctation, patients after the age of 25 should use stents with an open cell. During follow-up pregnant women's cohort (from 2 months to 10 years), all 10 women are alive, have no recoarctation, and no long-term postoperative complications have been identified. Patients who, according to clinical examination and echocardiography, have been diagnosed with CoA during pregnancy with a SBP of more than 160 mmHg, refractory to drug therapy, require MRI during pregnancy and, after that, endovascular stenting of the coarctation site. Algorithms for endovascular treatment of coarctation of the aorta in pregnant women and patients of various ages were developed and put into practice, which allowed to reduce the risk of complications and avoid cases of in-hospital mortality, and to make the procedure safe for the pregnant woman and the fetus.

The work is the first local Ukrainian study devoted to a comprehensive analysis of immediate and long-term results of endovascular stenting of coarctation of the aorta in patients of various ages and pregnant women.

Key words: congenital heart defects, coarctation of the aorta, stenting, children, newborns, pregnant women.

ПЕРЕЛІК УМОВНИХ ПОЗНАЧЕНЬ

АТ – артеріальний тиск
ВВС – вроджені вади серця
ЕКГ – електрокардіографія
ЕхоКГ – ехокардіографія
КоА – коарктація аорти
КТ – комп’ютерна томографія
МРТ – магнітно резонансна томографія
ЦВТ – центральний венозний тиск
ЧСС – частота серцевих скорочень
SaO_2 – насичення крові киснем