НАЦІОНАЛЬНА АКАДЕМІЯ МЕДИЧНИХ НАУК УКРАЇНИ
ДУ «НАЦІОНАЛЬНИЙ ІНСТИТУТ СЕРЦЕВО-СУДИННОЇ ХІРУРГІЇ ІМЕНІ М. М. АМОСОВА»

НАЦІОНАЛЬНА АКАДЕМІЯ МЕДИЧНИХ НАУК УКРАЇНИ
ДУ «НАЦІОНАЛЬНИЙ ІНСТИТУТ СЕРЦЕВО-СУДИННОЇ ХІРУРГІЇ ІМЕНІ М. М. АМОСОВА»

Кваліфікаційна наукова
праця на правах рукопису

ЧЕРПАК БОГДАН ВОЛОДИМИРОВИЧ

УДК 616.135-007.271-089.81

ЧЕРЕЗШКІРНЕ ЕНДОПРОТЕЗУВАННЯ КОАРКТАЦІЇ АОРТИ У ПАЦІЄНТІВ РІЗНИХ ВІКОВИХ ГРУП

14.01.04 – Серцево-судинна хірургія

Подається на здобуття наукового ступеня кандидата медичних наук .

Дисертація містить результати власних досліджень. Використання ідей, результатів і текстів інших авторів мають посилання на відповідне джерело

_____ Богдан ЧЕРПАК

Науковий керівник:
д-р.мед.н., проф. Панічкін Ю.В.

Київ – 2023

АНОТАЦІЯ

Черпак Б.В. Черезшкірне ендопротезування коарктації аорти у пацієнтів різних вікових груп. – Кваліфікаційна наукова праця на правах рукопису.

Дисертація на здобуття наукового ступеня кандидата медичних наук за спеціальністю 14.01.04 – серцево-судинна хірургія. – ДУ «Національний інститут серцево-судинної хірургії ім. М. М. Амосова НАМН України».

Дисертація містить теоретичне обґрунтування та практичне вирішення актуальної наукової задачі в галузі медицини - підвищення ефективності хірургічної корекції коарктації аорти, шляхом впровадження диференційного підходу до черезшкірного стентування перешийку аорти в залежності від анатомічних особливостей вади та віку пацієнтів.

Матеріал дослідження склали 194 послідовних спостережень пацієнтів у віці від 3 днів до 60 років, яким протягом 2008-2021 рр. було проведено комплексне поглиблене обстеження та ендоваскулярне лікування коарктації аорти різних анатомо-морфологічних варіантів. Для проведення порівняльного аналізу пацієнтів було розподілено на групи. Першу групу (група 1) склали 5 пацієнтів (2,6%) першого року життя. До другої групи (група 2) було віднесено 72 дитини (37,1%) у віці від 5-ти до 18 років. Третя група (група 3) обстежених включала 33 пацієнта (17,0%), віком від 19 до 25 років, в тому числі 4 вагітні жінки. Четверта група (група 4) дослідження складалась з 84 хворих (43,3%) старше 25 років склали, в тому числі 6 вагітних жінок.

В когорті обстежених пацієнтів найбільш частою анатомо-морфологічною формою обговорюваної вродженої вади серці була дискретна коарктація аорти, яка складала 67,0% (n=130). Частка обстежених з коарктацією з гіпоплазією сегменту А складала 9,3% (n=18), з рекоарктацією – 10,3% (n=20), з коарктацією у поєднанні з кінкінгом – 6,2% (n=12), з гіпоплазією сегментів В, С – 2,6% (n=5), фіброзно-м’язева дисплазія була представлена у 1 випадку (0,5%).

Ми дослідили особливості клінічного перебігу КоА у обстежених з різними її анатомо-морфологічними варіантами. У обстежених з КоА у поєднанні з кінкінгом встановлена найбільша частка інших некорегованих вроджених вад серця (50,0%) та клапанної патології серця (16,7%), у порівнянні з іншими анатомо-морфологічними варіантами. У кожного 5-го пацієнта (20,0%) з дискретною коарктацією та у обстеженого з гіпоплазією сегментів В, С дуги аорти констатована наявність інших особливостей анатомії аорти.

При аналізі розміру місця коарктації було ідентифіковано, що найбільший середній показник мали пацієнти КоА з «кінкінгом» дорівнював 15,0 ±4,7 мм (від 13,0 мм до 19,0 мм). У обстежених з дискретною коарктацією обговорюваний показник варіював від 1,0 мм до 7,0 мм та його середнє значення складало 3,2 ± 1,4 мм. Середній розмір у хворих з рекоарктацією дорівнював 10,6 ± 3,5 мм, у пацієнтів з гіпоплазією сегмента А дуги аорти – 3,3 ± 1,2 мм. Найменший середній розмір місця коарктації був ідентифікований у хворих з гіпоплазією сегментів В, С дуги аорти і дорівнював 2,8 ± 1,4 мм.

Було документовано, що середні показники неінвазивного та інвазивного систолічного та діастолічного артеріального тиску на верхніх та нижніх кінцівках у обстежених пацієнтів з різними анатомо-морфологічним формами коарктації не мали вірогідної відмінності.

Вірогідної різниці між середнім показником інвазивного градієнту тиску у місці коарктації в залежності від її анатомо-морфологічного типу встановлено не було. Найменший середній показник документований у пацієнтів з рекоарктацією і складав 43,6 ± 28,2 мм.рт.ст., найвищий при гемодинамічному перериві дуги аорти – 68,8 ± 17,6 мм.рт.ст.

Для вибору технічних засобів при ендоваскулярному лікуванні коарктації аорти після ангіографії оцінювали сегменти А, В, С дуги аорти та низхідну аорту ближче до місця діафрагми, проводили калькуляцію найбільш

звуженої ділянки судини та вимірювали довжину необхідного стента стосовно аорти в місці звуження. Довжину ендопротезу вибирали спираючись на данні комп'ютерної томографії з ангіоконтрастуванням та безпосередні вимірювання під час процедури по ангіографії в двох проекціях. Виявлена помірна (r=0,553, p=0,036) залежність довжини стента від розміру коарктації. За допомогою ROC-аналізу (площа під ROC-кривою складала 0,969 ± 0,018 с 95% ДІ: 0,933 – 1, p < 0,001) було доведено, що оптимальний діаметр балону мав бути не більшим за три розміра найвужчого відрізку сегмента А дуги аорти (чутливість методу – 100%, специфічність – 87,2%).

Для стентування аорти у 40 пацієнтів (20,6%) нашого дослідження використовували ендопротези Palmaz, Palmaz XL та Palmaz Genesis, у 67 чол. (34,5%) – covered CP Stent, у 81 хворого (41,7%) – Andrastant, у 1 дитини (0,5%) – IntraStent Max LD.

Для ендоваскулярного стентування коарктації аорти у пацієнтів першого року життя використовували коронарні стенти (Liberte, n=3, 1,5%) та переферичні стенти малого діаметру (Biotronik AG Pro-kinetic energy (n=1, 0,5%), Abbot Multi-Link vision (n=1, 0,5%)), що обумовлено неможливістю використання у дітей цього віку доставляючої системи більше 5 Fr.

Була встановлена вірогідна (p<0,05) різниця між показниками пацієнтів 19-25 років: у хворих цієї вікової групи стенти із закритою коміркою були використані у 24,3% випадків, а з відкритою майже у 3 рази рідше (8,5%).

Стенти з відкритою коміркою частіше, у порівнянні з закритою, використовували для ендоваскулярного лікування рекоарктації (55,6% та 44,4%) та гіпоплазії сегментів В, С дуги аорти (60,0% та 40,0%).

Стенти із закритою коміркою частіше були використані для ендоваскулярного лікування дискретної коарктації аорти (52,3% та 47,7%) гіпоплазії сегмента А дуги аорти (80,0% та 20,0%, p<0,05), при поєднанні коарктації з кінкінгом аорти стенти (66,7% та 33,3%). При гемодинамічному

перериві дуги аорти (n=8, 100%) та фіброзно-м'язевій дисплазії (n=1, 100%) ми застосовували тільки стенти з закритим типом комірки.

У випадках застосування стентів з відкритою коміркою середній показник градієнту тиску між висхідною та нисхідною частинами аорти після ендоваскулярного стентування коарктації становив 6,1 ± 1,2 мм.рт.ст., що було вірогідно нижче за показник пацієнтів, яким було проведено лікування за допомогою стентів з закритим типом комірки (10,6 ± 0,8 мм.рт.ст., $p<0,05$).

У пацієнтів, яким було проведено лікування коарктації аорти за допомогою стентів з відкритим типом комірки констатовано зниження інвазивного градієнту тиску між висхідною та низхідною частинами аорти на 84,3 ± 2,2 %, що було вірогідно вище за показник хворих, яким було проведено лікування за допомогою стентів із закритим типом комірки (77,8 ± 1,5%, $p<0,05$). При порівняльному аналізі показників градієнту тиску між висхідною та низхідною аортою до та після ендоваскулярного лікування коарктації при використанні стентів із закритим типом комірки у дітей 5-18 років був встановлений вірогідно більший відсоток його зниження (98,9 ± 0,8%), у порівнянні з хворими 19-25 років (76,2 ± 3,3%, $p<0,05$) та старше 25 років (80,5 ± 2,8%, $p<0,05$).

Результати порівняльного аналізу показників градієнту тиску між висхідною та низхідною аортою до та після ендоваскулярного лікування коарктації при використанні стентів із відкритим типом комірки свідчать про вірогідно більший відсоток його зниження у дітей 5-18 років (98,0 ± 1,4%), у порівнянні з хворими 19-25 років (74,9 ± 6,2%, $p<0,05$) та старше 25 років (80,4 ± 2,8%, $p<0,05$).

У пацієнтів нашої когорти при виконанні ендоваскулярного лікування коарктації аорти частота виникнення ускладнень документована вірогідно ($p<0,05$) частіше у випадках застосування стентів з закритою коміркою (13,1%), у порівнянні з відкритою (6,1%). Міграція стента під час процедури виникла у 4 пацієнтів (2,1%), що було обумовлено використанням у цих

випадках балонів Maxi LD. Серед пацієнтів нашої когорти фракція стента виникла у 3,7% випадків (n=7), з них – повна у двох (1,1%) пацієнтів лише при використанні стентів Palmaz Genesis, часткова – в 1 випадку (0,5%) також у стентів цього виробника та у 4 пацієнтів (2,1%) при використанні Cheatham Platinum стентів.

Слід відзначити, що у хворих, яким ендоваскулярне лікування коарктації при було проведено за допомогою стентів із відкритим типом комірки, випадків їх фракції встановлено не було. Тому ми рекомендуємо використовувати стенти з із відкритим типом комірки через їх значну радіальну силу та відсутність фракції.

При ендоваскулярному лікуванні коарктації аорти у нашій когорті пацієнтів у 36,0% випадків (n=67) були використані стент-графти та у 64,0% (n=122) – непокриті стенти. У пацієнтів 19-25 років групи ендографти були використані у 26,9% випадків, а непокриті у 2 рази рідше (12,3%, $p<0,05$).

В нашій когорті обстежених було документовано 19 випадків (10,1%) ускладнень, найчастішими з яких були утворення аневризми мали 4 (2,1%) пацієнта, міграцію стента з подальшою його репозицією та імплантацією – 4 чол. (2,1%), відсутність пульсації артерії доступу, що потребувала ревізії і дезоблітерації – 3 чол. (1,6%). Частота виникнення ускладнень документована вірогідно ($p<0,05$) частіше у випадках застосування непокритих стентів (12,3%, n=15), у порівнянні з стент-графтом (5,9%, n=4).

Серед зазначених ускладнень хірургічного втручання потребували 5 випадків (26,3%): аортит у місці стентування з формуванням псевдоаневрізми та медіастеніту (n=1, стент-гафт), повздовжня фракція стента (n=1, непокритий стент), відсутність пульсації артерії доступу (n=3, непокриті стенти). При аналізі частоти ускладнень в залежності від варіанта КоА було встановлено, що при дискретній коарктації цей показник становив 8,5% (n=11), гіпоплазії сегмента А дуги аорти – 6,7% (n=1), коарктації у поєднанні

з кінкінгом аорти – 23,1% (n=3), гемодинамічному перериві дуги аорти – 14,3% (n=1), рекоарктації – 5,3% (n=1).

Свобода від реінтервенцій серед пацієнтів нашої когорти складала 73,0%. Повторне ендоваскулярне втручання було проведене у 27,0% випадків (n=51), з них 16,4% (n=31) після використання стент-графтів та 10,6% (n=20) – непокритих стентів.

Планова реінтервенція була виконана у 15,9% хворих (n=30) після ендоваскулярного лікування за допомогою ендографтів та у 8,5% (n=16) – непокритих стентів. Екстрену реінтервенцію потребували 5 випадків (2,6%), показами до якою були утворення аневризми (n=4) та фракція стента (n=1), при цьому після застосування непокритих стентів цей показник становив 2,1% (n=4) та був статистично більшим ($p<0,05$), ніж при використанні стент-графтів (0,5%, n=1).

Доведено, що частота реінтервенцій залежела від віку пацієнтів: найбільшу кількість з проведених реінтервенцій (n=51) було виконано у пацієнтів старше 25 років (n=23, 45,0%); частота реінтервенцій у пацієнтів групи 4 (45,0%) та групи 2 (37,2%) була вірогідно більше показника обстежених 19-25 років (17,6%, $p<0,05$).

Після проведеного лікування пацієнти нашої когорти знаходились у відділенні інтенсивної терапії від 8 до 12 годин (10,3 ± 1,2 годин). Всі хворі старші 5 років були виписані із стаціонару у задовільному стані на 3-7 добу (3,4 ± 1,8 днів) після процедури. Випадків госпітальної летальності серед пацієнтів старше 5 років встановлено не було.

Період спостереження після ендоваскулярного лікування в середньому складав 7,9 ± 0,2 рока. Наразі під наглядом перебувають 186 осіб. (95,9%). У віддаленому періоді спостереження помер 1 пацієнт через супутню патологію – серцева недостатність, порушення ритму серця (миготлива аритмія) та мітральна недостатність.

Всім пацієнтам після імплантування стентів проводили динамічне спостереження за допомогою ЕхоКГ через 1 міс., 3 міс., 6 міс. та 12 міс. після стентування, та потім 1 раз на рік. У разі діагностування градієнту тиску між низхідною та висхідною частинами грудної аорти більше 45 мм.рт.ст. хворим була проведена редилятація стенту.

Комп'ютерну томографію рекомендовано проводити через 6 місяців після втручання, потім через 2 роки та надалі 1 раз в 5 років за наявністю показів.

Враховуючи отримані результати, ми систематизували наш досвід перкутанного стентування КоА у вигляді алгоритмів з визначенням оптимально необхідних технічних засобів з урахуванням анатомії вади серця та віку хворого.

У нашій когорті обстежених було проведено 9 ендоваскулярних процедур (з них 7 стентувань) з приводу коарктації аорти у 5 пацієнтів у віці від 3 днів до 11 місяців (середній вік 3,5 ± 1,6 місяців) з комбінованими вадами серця.

В середньому нам вдалося зменшити градієнт інвазивного тиску між висхідною та низхідною аортою у пацієнтів цього віку на 90,9 ± 4,1 %. Середній показник інвазивного градієнту тиску між висхідною та низхідною аортою у дітей першого року життя до ендоваскулярного лікування коарктації дорівнював 48,3 ± 10,8 мм.рт.ст. (ДІ 20-90 мм.рт.ст.) та після проведення її стентування вірогідно ($p<0,05$) зменшився до 5,8 ± 3,0 мм.рт.ст. (ДІ 0-15 мм.рт.ст.).

Слід зазначити, що повне усунення градієнту тиску між висхідною та низхідною аортою було досягнено у 60,0% випадків (n=3). Ускладнення документовано у 1 дитини (20,0%), повторне ендоваскулярне втручання було проведене у 2-х пацієнтів (40,0%) та в обох випадках мало плановий характер.

Серед обстежених першого року життя під час ендоваскулярного лікування та в ранньому післяопераційному періоді не було летальних

випадків. Показник госпітальної летальності в нашій когорті серед пацієнтів цієї вікової групи складав 20,0% (n=1).

В подальшому катамнестичному періоді була констатована смерть 3 пацієнтів внаслідок гострої серцевої недостатності через супутні вади серця.

Наразі ми продовжуємо катамнестичний нагляд за 1 пацієнтом (гіпоплазія сегмента А дуги аорти): з ростом дитини їй було імплантовано 2 стента з відкритими комірками на балоні високого тиску, що дозволило зруйнувати попередній стент та сформувати новий каркас.

Були проаналізовані результати лікування 10 жінок (середній вік 26,4 ± 4,7 років) з коарктацією аорти, яку було діагностовано під час вагітності. Середній показник систолічного тиску на момент виявлення обговорюваної вади серця дорівнював 162,7 ± 43,8 мм.рт.ст., діастолічного – 84,1 ± 17,2 мм.рт.ст.

У 4 жінок (45,5%) не вдалося досягти медикаментозного контролю АГ, тому їм на 15-23 тижні вагітності (в середньому 19,8 ± 3,1 тижні) було проведено ендоваскулярне лікування КоА.

У 6 жінок (54,5%) з контрольованою АГ стентування коартації виконали у проміжку часу 48 годин - 5 років після пологів.

У всіх представлених випадках був відновлений просвіт судини : документовано вірогідне (p=0,001) зниження середнього показника інвазивного градієнту тиску між висхідною та низхідною аортою з 60,0 ± 31,2 мм.рт.ст до 11,8 ± 7,3 мм.рт.ст. Після імплантації стента у обстежених жінок було встановлено вірогідне (p=0,01) зниження середнього показника неінвазивного систолічного артеріального тиску з 163,0 ± 46,2 мм.рт.ст. до 120,5 ± 9,2 мм.рт.ст.

Ми виявили прямий кореляційний зв’язок (r = 0,94) між показником інвазивного градієнту тиску між висхідною та низхідною аортою до ендоваскулярного лікування КоА та рівнем неінвазивного систолічного артеріального тиску на руках. Ускладнення у ранньому післяопераційному

періоді мали 2 пацієнтки (20,0%): тромбоз стегнової артерії та спонтанний розрив плодової оболонки, який не потребував жодного втручання та не вплинув на перебіг вагітності.

Під час катамнестичного спостереження (від 2 місяців до 10 років) усі 10 жінок живі, не мають рекоарктації та не було встановлено жодних ускладнень у віддаленому післяопераційному періоді.

Отримані результати демонструють, що процедура імплантації аортального стента ефективна і безпечна як для матері, так і для плода. Базуючись на отриманих результатах ми розробили алгоритм тактики введення пацієнток, у яких за даними клінічного обстеження та ехокардіографії було діагностовано КоА під час вагітності.

Ключові слова: вроджені вади серця, коарктація аорти, стентування, діти, новонароджені, вагітні.

ANNOTATION

Cherpak B.O. Coarctation of the aorta percutaneous stenting in patients of different ages. – Qualifying scientific work on manuscript rights.

Dissertation for obtaining the scientific degree of candidate of medical sciences in the specialty 14.01.04 - cardiovascular surgery. - " National Amosov Institute of Cardiovascular Surgery, National Academy of Medical Sciences of Ukraine".

The defense will take place at the specialized academic board of the State

The dissertation contains a theoretical substantiation and a practical solution to a topical scientific task in the field of medicine - coarctation of the aorta hemodynamic correction effectiveness increasing by implementing a differential approach to percutaneous stenting of the isthmus of the aorta depending on the defect anatomical features and the age of the patients.

The research material consisted of 194 consecutive observations of patients aged from 3 days to 60 years who, during 2008-2021, underwent a comprehensive in-depth examination and endovascular treatment of coarctation of the aorta of various anatomical and morphological variants. For comparative analysis, patients were divided into groups. The first group (group 1) consisted of 5 patients (2.6%) in the first year of life. The second group (group 2) included 72 persons (37.1%) between the ages of 5 and 18. The third group (group 3) was included 33 patients (17.0%), aged 19 to 25 years. The fourth group (group 4) consisted of 84 patients (43.3%) over 25 years of age.

In the cohort of examined patients, discrete coarctation of the aorta was the most frequent anatomical and morphological form of the discussed congenital heart defect, which accounted for 67.0% (n=130). The proportion of examinees with coarctation with segment A hypoplasia was 9.3% (n=18), with recoarctation – 10.3% (n=20), with coarctation combined with kinking – 6.2% (n=12), with hypoplasia of segments B, C – 2.6% (n=5), fibromuscular dysplasia was present in 1 case (0.5%).

The largest share of other uncorrected congenital heart defects (50.0%) and valvular heart pathology (16.7%) was found in those examined with CoA in combination with kinking, compared to other anatomical and morphological variants. In every 5th patient (20.0%) with discrete coarctation and in the patient examined with hypoplasia of segments B, C of the aortic arch, the presence of other features of the aorta anatomy was ascertained.

We investigated the peculiarities of the clinical course of CoAo in subjects with various anatomical and morphological variants. When analyzing the size of the coarctation site, it was identified that the largest average index of CoAo patients with "kinking" was 15.0 ± 4.7 mm (from 13.0 mm to 19.0 mm). In subjects with discrete coarctation, the discussed indicator varied from 1.0 mm to 7.0 mm, and its average value was 3.2 ± 1.4 mm. The average size in patients with recoarctation was 10.6 ± 3.5 mm, in patients with hypoplasia of segment A of the aortic arch – 3.3 ± 1.2 mm. The smallest average size of the coarctation site was identified in patients with hypoplasia of segments B, C of the aortic arch and was equal to 2.8 ± 1.4 mm.

It was documented that the average indicators of non-invasive and invasive systolic and diastolic blood pressure on the upper and lower extremities in the examined patients with different anatomical and morphological forms of coarctation had no significant difference.

A probable difference between the average indicator of the invasive pressure gradient at the site of coarctation depending on its anatomical and morphological type was not established. The lowest average indicator was documented in patients with recoarctation and was 43.6 ± 28.2 mmHg, the highest in hemodynamic interruption of the aortic arch was 68.8 ± 17.6 mmHg.

To select technical means for endovascular treatment of coarctation of the aorta after angiography, segments A, B, C of the aortic arch and the descending aorta closer to the location of the diaphragm were evaluated, the most narrowed section of the vessel was calculated, and the length of the necessary stent was measured in relation to the aorta at the narrowing point. The length of the endoprosthesis was

chosen based on the data of computed tomography with angiocontrast and direct measurements during the angiography procedure in two projections. A moderate ($r=0.553$, $p=0.036$) dependence of the length of the stent on the size of the coarctation was revealed. Using ROC analysis (the area under the ROC curve was 0.969 ± 0.018 with 95% CI: 0.933 – 1, $p < 0.001$) it was proven that the diameter of the balloon was predicted as no more than three sizes of the narrowest segment of segment A of the aortic arch (sensitivity of the method – 100%, specificity – 87.2%).

Palmaz, Palmaz XL and Palmaz Genesis endoprostheses were used for aortic stenting in 40 patients (20.6%) of our study, in 67 patients (34.5%) – covered CP Stent, in 81 patients (41.7%) – Andrastant, in 1 child (0.5%) – IntraStent Max LD.

Coronary stents (Liberte, n=3, 1.5%) and peripheral stents of small diameter (Biotronik AG Pro-kinetic energy (n=1, 0.5%)) were used for endovascular stenting of coarctation of the aorta in patients of the first year of life, Abbot Multi -Link vision (n=1, 0.5%)), due to the impossibility of using a delivery system of more than 5 Fr in children of this age.

A significant ($p<0.05$) difference between the indicators of patients aged 19-25 years was established: in patients of this age group, stents with a closed cell were used in 24.3% of cases, and with an open cell almost 3 times less often (8.5%).

Stents with an open cell were more often used for endovascular treatment of recoarctation (55.6% and 44.4%) and hypoplasia of segments B and C of the aortic arch (60.0% and 40.0%), compared to closed ones.

Stents with a closed cell were more often used for endovascular treatment of discrete coarctation of the aorta (52.3% and 47.7%) hypoplasia of segment A of the aortic arch (80.0% and 20.0%, $p<0.05$), when combined coarctation with aortic stent kinking (66.7% and 33.3%). In hemodynamic interruption of the aortic arch (n=8, 100%) and fibromuscular dysplasia (n=1, 100%), we used only stents with a closed cell type.

In cases of open-cell stents, the average value of the pressure gradient between the ascending and descending parts of the aorta after endovascular stenting of

coarctation was 6.1 ± 1.2 mmHg, which was probably lower than the value of patients who were treated with stents with a closed cell type (10.6 ± 0.8 mmHg, $p<0.05$). In patients who were treated for coarctation of the aorta with the help of stents with an open cell type, a decrease in the invasive pressure gradient between the ascending and descending parts of the aorta was established by 84.3 ± 2.2%, which was probably higher than the rate of patients who were treated with using stents with a closed cell type (77.8 ± 1.5%, $p<0.05$).

In a comparative analysis of the pressure gradient indicators between the ascending and descending aorta before and after endovascular treatment of coarctation when using stents with a closed cell type in children aged 5-18 years, a significantly higher percentage of its reduction was established (98.9 ± 0.8%), in comparison with patients aged 19-25 years (76.2 ± 3.3%, $p<0.05$) and older than 25 years (80.5 ± 2.8%, $p<0.05$).

The results of a comparative analysis of the indicators of the pressure gradient between the ascending and descending aorta before and after endovascular treatment of coarctation when using stents with an open cell type indicate a probably greater percentage of its reduction in children 5-18 years old (98.0 ± 1.4%), in comparison with patients aged 19-25 years (74.9 ± 6.2%, $p<0.05$) and older than 25 years (80.4 ± 2.8%, $p<0.05$).

In the patients of our cohort, during the endovascular treatment of coarctation of the aorta, the frequency of complications was documented to be more likely ($p<0.05$) more often in cases of stents with a closed cell (13.1%), compared with an open cell (6.1%).

Stent migration during the procedure occurred in 4 patients (2.1%), which was due to the use of Maxi LD balloons in these cases. Among the patients in our cohort, the stent fracture occurred in 3.7% of cases (n=7), of which it was complete in two (1.1%) patients only when Palmaz Genesis stents were used, and partial in 1 case (0.5%) also in stents of this manufacturer and in 4 patients (2.1%) when using Cheatham Platinum stents. It should be noted that in patients who underwent

endovascular treatment of coarctation with the help of stents with an open cell type, there were no cases of their fraction. Therefore, we recommend the use of open-cell stents due to their significant radial force and lack of fractionation.

During the endovascular treatment of coarctation of the aorta in our cohort of patients, stent grafts were used in 36.0% of cases (n=67) and bare stents were used in 64.0% (n=122). In patients aged 19-25, endografts were used in 26.9% of cases, and uncovered 2 times less often (12/3%, $p<0.05$).

In our cohort of examined subjects, 19 cases (10.1%) of complications were documented, the most frequent of which were aneurysm formation in 4 (2.1%) patients, stent migration with subsequent repositioning and implantation in 4 patients. (2.1%), lack of pulsation of the access artery, which required revision and deobliteration - 3 people. (1.6%). The frequency of complications was documented to be more likely ($p<0.05$) in cases of uncovered stents (12.3%, n=15) compared to stent-graft (5.9%, n=4).

It should be noted that among the indicated complications, surgical intervention was required in 5 cases (26.3%): aortitis at the site of stenting with the formation of a pseudoaneurysm and mediastinitis (n=1, stent-graft), longitudinal fraction of the stent (n=1, uncovered stent), absence of access artery pulsation (n=3, uncovered stents). When analyzing the frequency of complications depending on the variant of CoA, it was established that with discrete coarctation this indicator was 8.5% (n=11), hypoplasia of segment A of the aortic arch – 6.7% (n=1), coarctation in combination with kinking aorta – 23.1% (n=3), hemodynamic interruption of the aortic arch – 14.3% (n=1), recoarctation – 5.3% (n=1). The results of a comparative analysis of the frequency of complications in patients of different age groups indicate a probably higher rate in children 5-18 years old (14.0%), compared to patients 19-25 years old (6.0%, $p<0.05$) and older 25 years old (6.0%, $p<0.05$).

Freedom from reinterventions among patients in our cohort was 73.0%. Repeated endovascular intervention was carried out in 27.0% of cases (n=51), of

which 16.4% (n=31) were used after using stent-grafts and 10.6% (n=20) – uncovered stents.

Planned reintervention was performed in 15.9% of patients (n=30) after endovascular treatment with endografts and in 8.5% (n=16) – uncovered stents. Emergency reintervention was required in 5 cases (2.6%), the indications for which were aneurysm formation (n=4) and stent fraction (n=1), while after the use of bare stents this indicator was 2.1% (n=4) and was statistically greater ($p<0.05$) than when using stent-grafts (0.5%, n=1).

It was proved that the frequency of reinterventions depended on the age of the patients: the largest number of reinterventions (n=51) was performed in patients older than 25 years (n=23, 45.0%); the frequency of reinterventions in patients of group 4 (45.0%) and group 2 (37.2%) was probably higher than the rate of examined 19-25 year olds (17.6%, $p<0.05$).

After the treatment, the patients of our cohort were in the intensive care unit for 8 to 12 hours (10.3 ± 1.2 hours). All patients older than 5 years were discharged from the hospital in satisfactory condition 3-7 days (3.4 ± 1.8 days) after the procedure. There were no cases of in-hospital mortality among patients older than 5 years.

The average follow-up period after endovascular treatment was 7.9 ± 0.2 years. Currently, 186 people are under supervision (95.9%). During the long-term follow-up period, 1 patient died due to concomitant pathology - heart failure, heart rhythm disturbances (atrial fibrillation) and mitral insufficiency.

After implantation of stents with an open cell, all patients underwent dynamic monitoring with the help of Echocardiography after 1 month, 3 months, and 6 months. and 12 months after stenting, and then once a year. In the case of diagnosing a pressure gradient between the descending and ascending parts of the thoracic aorta of more than 45 mmHg. the patient underwent redilatation of the stent.

Computed tomography is recommended to be performed 6 months after the intervention, then after 2 years, and further once every 5 years, depending on the availability of indications.

Taking into account the obtained results, we systematized our experience of percutaneous coronary stenting in the form of algorithms with the determination of the optimally necessary technical means, taking into account the anatomy of the heart defect and the patient's age.

In our cohort, 9 endovascular procedures (including 7 stents) were performed for coarctation of the aorta in 5 patients aged 3 days to 11 months (mean age 3.5 ± 1.6 months) with combined heart defects.

On average, we succeeded reduce the invasive pressure gradient between the ascending and descending aorta in patients of this age by 90.9 ± 4.1%. The average value of the invasive pressure gradient between the ascending and descending aorta in children of the first year of life before endovascular treatment of coarctation was 48.3 ± 10.8 mmHg. (DI 20-90 mmHg) and after her stenting it probably ($p<0.05$) decreased to 5.8 ± 3.0 mmHg. (DI 0-15 mmHg).

It should be noted that complete elimination of the pressure gradient between the ascending and descending aorta was achieved in 60.0% of cases (n=3). Complications were documented in 1 child (20.0%), repeat endovascular intervention was performed in 2 patients (40.0%) and in both cases were planned.

There were no deaths among those examined in the first year of life during endovascular treatment and in the early postoperative period. The in-hospital mortality rate in our cohort among patients of this age group was 20.0% (n=1). In the subsequent catamnetic period, the death of 3 patients was ascertained due to acute heart failure due to concomitant heart defects.

Currently, we continue the catamnestic observation of 1 patient (hypoplasia of segment A of the aortic arch): as the child grew, she was implanted with 2 stents with open cells on a high-pressure balloon, which allowed to destroy the previous stent and form a new framework.

The results of treatment of 10 women (mean age 26.4 ± 4.7 years) with coarctation of the aorta diagnosed during pregnancy were analyzed. The average systolic pressure at the time of detection of the discussed heart defect was 162.7 ± 43.8 mmHg, diastolic – 84.1 ± 17.2 mmHg.

In 4 women (45.5%), it was not possible to achieve medical control of hypertension, so they underwent endovascular treatment of CoA at 15-23 weeks of pregnancy (on average, 19.8 ± 3.1 weeks).

In 6 women (54.5%) with well-controlled hypertension, stenting of coarteries was performed within 48 hours - 5 years after childbirth.

In all presented cases, successful revascularization was achieved: a significant (p=0.001) decrease in the mean invasive pressure gradient between the ascending and descending aorta was documented from 60.0 ± 31.2 mmHg to 11.8 ± 7.3 mmHg. Hg After implantation of the stent, a significant (p=0.01) decrease in the mean non-invasive systolic blood pressure from 163.0 ± 46.2 mmHg was found in the examined women. to 120.5 ± 9.2 mm Hg.

We found a direct correlation (r = 0.94) between the index of the invasive pressure gradient between the ascending and descending aorta before endovascular treatment of CoAo and the level of noninvasive systolic blood pressure in the arms. 2 patients (20.0%) had complications in the early postoperative period: thrombosis of the femoral artery and spontaneous rupture of the fetal membrane, which did not require any intervention and did not affect the course of pregnancy.

During follow-up (from 2 months to 10 years), all 10 women are alive, have no recoarctation, and no long-term postoperative complications have been identified. The obtained results demonstrate that the aortic stent implantation procedure is effective and safe for both the mother and the fetus. Based on the obtained results, we developed an algorithm for the tactics of introducing patients who, according to clinical examination and echocardiography, were diagnosed with CoAo during pregnancy.

Key words: congenital heart defects, coarctation of the aorta, stenting, children, newborns, pregnant women.

СПИСОК ПУБЛІКАЦІЙ ЗДОБУВАЧА ЗА ТЕМОЮ ДИСЕРТАЦІЇ

Наукові праці, в яких опубліковані основні наукові результати дисертації

1. Черпак БВ, Дітківський ІО, Ящук НС, Єрмолович ЮВ, Головенко ОС, Панічкін ЮВ. Десятирічний досвід лікування коарктації аорти методом ендоваскулярного стентування у пацієнтів різних вікових груп. Український журнал серцево-судинної хірургії.2021;4(45):71-84.

doi.org/10.30702/ujcvs/21.4512/ChD050-7184. ***Scopus*** [7]

2. Cherpak BV, Davydova YV, Kravchenko VI, Yaschuk NS, Siromakha SO, Lazoryshynets VV. Management of percutaneous treatment of aorta coarctation diagnosed during pregnancy. J Med Life. 2022; 5(2):208-213. doi: 10.25122/jml-2021-0363***. Scopus*** [42]

3. Черпак БВ, Ящук НС, Єрмолович ЮВ, Головенко ОС, Панічкін Ю В. Вибір оптимально необхідних технічних засобів для ендоваскулярного лікування коарктації аорти. Український журнал серцево-судинної хірургії. 2022;30(4): 66-72. doi.org: 10.30702/ujcvs/22.30(04)/CY062-6672. ***Scopus*** [6]

4. Cherpak B, Davydova Iu, Ditkivskyy I, Yaschuk N, Batsak B, Lazoryshynets V. A Case of Endovascular Repair of Mid-Aortic Syndrome Diagnosed During Pregnancy. Perinatologiya i Pediatriya. 2016;3(67):1014. doi 10.15574/PP.2016.67.10. [41]

Інші публікації (монографія)

5. Паничкін ЮВ, Дітківский ІО, Черпак БВ, Ящук НС. Ендоваскулярна хірургія при вроджених вадах серця. Історічна довідка і власні спостереження. Київ : Агат-Прінт; 2020. 174 с. [4]

Патент

6. Сало СВ, Дітківський ІО, Ящук НС., Черпак БВ, винахідники. ДУ «Національний інститут імені М.М.Амосова НАМНУ, патентовласник. Спосіб вимірювання тиску в судинах малого калібру. Патент України України № 113248. 2017 Січ 25.

ЗМІСТ

ПЕРЕЛІК УМОВНИХ СКОРОЧЕНЬ……..25
ВСТУП..... 26
РОЗДІЛ 1. ОГЛЯД ЛІТЕРАТУРИ. СУЧАСНІ ПРОБЛЕМИ ДІАГНОСТИКИ ТА ЛІКУВАННЯ КОАРКТАЦІЇ АОРТИ ..... …36
1.1. Епідеміологічні дані щодо поширеності, летальності та виживаності при коарктації аорти..... 36
12. Діагностичні критерії коарктації аорти..... 38
1.3. Диференційований підхід до вибору хірургічних та ендоваскулярних методів лікування коарктації аорти, їх недоліки та переваги…….....41
1.4.Ускладнення при лікуванні коарктації аорти методом ендопротезування……..…45
1.5. Міжнародний досвід ендоваскулярного лікування коарктації аорти за допомогою стентування у пацієнтів різних вікових груп…….…...50
1.6.Особливості лікування коарктації аорти, що було діагностовано під час вагітності……...59
РОЗДІЛ 2. ДИЗАЙН, МАТЕРІАЛИ ТА МЕТОДИ ДОСЛІДЖЕННЯ. КЛІНІЧНА ХАРАКТЕРИСТИКА ХВОРИХ ..... ….. 64
2.1. Дизайн та матеріали дослідження 64
2.2. Клінічна та параклінічна характеристика обстежених пацієнтів з коарктацією аорти. Стан серцево-судинної системи обстеженого контингенту 66
2.3. Методи дослідження 75
2.3.1. Методи клініко-інструментальних обстежень……..……75
2.3.2. Магнітно-резонансна томографія серця……77
2.3.3. Комп'ютерна томографія..……..77

2.3.4. Метод ендоваскулярного стентування корктації аорти та типи стентів.…….……..77
2.3.5. Математично-статистичні методи досліджень..……..81
РОЗДІЛ 3. ОСОБЛИВОСТІ КЛІНІЧНОГО ПЕРЕБІГУ КОАРКТАЦІЇ АОРТИ У ОБСТЕЖЕНИХ ПАЦІЄНТІВ З РІЗНИМИ ЇЇ АНАТОМО-МОРФОЛОГІЧНИМИ ВАРІАНТАМИ 83
3.1. Клінічна та анатомічна характеристика варіантів коарктації аорти у обстежених пацієнтів 83
3.2.Клініко-функціональні показники серцево-судинної системи у обстежених пацієнтів з різними анатомо-морфологічними варінтами коарктації аорти…….…….....91
РОЗДІЛ 4. МЕТОДОЛОГІЯ ЕНДОВАСКУЛЯРНОГО ЛІКУВАННЯ КОАРКТАЦІЇ АОРТИ……96
4.1. Методологія ендоваскулярного лікування коарктації аорти в залежності від анатомічних особливостей вади та віку пацієнта. Алгоритм стентування та вибору технічних засобів 96
РОЗДІЛ 5. БЕЗПОСЕРЕДНІ ТА ВІДДАЛЕНІ РЕЗУЛЬТАТИ СТЕНТУВАННЯ КОАРКТАЦІЇ АОРТИ У ПАЦІЄНТІВ РІЗНОГО ВІКУ 109
5.1. Результати ендоваскулярного стентування коарктації аорти в залежності від типу комірки стентів 109
5.2. Результати стентування корктації аорти в залежності від типу та покриття стентів 115
РОЗДІЛ 6. ОСОБЛИВОСТІ ЕНДОВАСКУЛЯРНОГО ЛІКУВАННЯ КОАРКТАЦІЇ АОРТИ У ДІТЕЙ ПЕРШОГО РОКУ ЖИТТЯ ТА ВАГІТНИХ... 130
6.1. Особливості ендоваскулярного лікування коарктації аорти у дітей першого року життя……...……..130
6.2. Результати лікування жінок з коарктацією аорти, яку було діагностовано під час вагітності……..132

АНАЛІЗ ТА УЗАГАЛЬНЕННЯ РЕЗУЛЬТАТІВ ДОСЛІДЖЕННЯ……..142
ВИСНОВКИ 167
ПРАКТИЧНІ РЕКОМЕНДАЦІЇ 169
СПИСОК ЛІТЕРАТУРИ 171
ДОДАТОК А 188
ДОДАТОК Б 192

ПЕРЕЛІК УМОВНИХ СКОРОЧЕНЬ

АГ – артеріальна гіпертензія

АТ – артеріальний тиск

ВАП – відкрита артеріальна протока

ВВС – вроджені вади серця

ВООЗ – Всесвітня організація охорони здоров’я

ДАТ – діастолічний артеріальний тиск

ДІ – довірчий інтервал

ЕКГ – електрокардіографія

ЕхоКГ – ехокардіографія

ЄС – Європейський Союз

КоА – коарктація аорти

ОШ – оцінка шансів

КТ – комп’ютерна томографія

МРТ – магнітно резонансна томографія

САТ – систолічний артеріальний тиск

СТЗ – синусо-трубчасте з'єднання

США – Сполучені Штати Америки

СН – серцева недостатність

ХСН – хронічна серцева недостатність

цАМФ – циклічний аденозинмонофосфат

CDC – Центр з контролю та профілактики захворювань

ECS – Європейське кардіологічне товариство

GCP – good clinical practice

PGE – простагландин

TFE – політетрафторетилен

ВСТУП

Вроджені вади серця (ВВС) складають майже 28% всіх основних аномалій розвитку [129]. Коарктація аорти (КоА) є п'ятою за частотою ВВС та досягає 8% в структурі усіх вад [2, 124].

За оцінками ряду авторів частота випадків КоА складає 1 на 2500 народжених живими або 2,5 на 10 000, однак серед мертвонароджених дітей обговорюваний показник може бути значно вищим [73, 83]. За даними Hoffman J. (2018) при загальній чисельності населення світу $7,5 \times 10^9$ та річному рівні народжуваності приблизно $1,365 \times 10^6$, щороку народжується близько 340 тис. - 550 тис. дітей з коарктацією аорти.

Коарктація аорти може бути критичною (до 60% випадків), що є життєзагрозливим станом для новонародженого та при відсутності лікування може привести до смерті, або мати безсимптомний перебіг та маніфестувати пізніше, та як правило, проявлятися артеріальною гіпертензією у більш старшому віці [29, 73, 104].

При фізіологічному розвитку цієї вади серця 90% пацієнтів не доживають до 50 років, а середня тривалість життя складає біля 30 років [26, 27, 124]. За даними різних авторів причинами смерті стають серцева недостатність (25,5%), розрив аорти (21%), бактеріальний ендокардит (18%) та інсульт (11,5%) [73, 86, 120].

Наразі існує дві основні теорії формування коарктації аорти: гемодинамічна та теорія міграції тканин артеріальної протоки [68, 73]. Згідно з теорією міграції протоки, поширення протокової тканини в проксимальну частину дуги аорти призводить до подальшого її звуження в неонатальному періоді та формуванню КоА [59]. Гемодинамічна теорія передбачає, що зменшення потоку через перешийок аорти впродовж фетального кровообігу спричиняє його гіпоплазію перешийка і, надалі формування КоА [59].

У 70% випадків діагностують дискретну КоА, яка включає ураження лише області перешийка; у 25% випадків описано залучення дистального відділу дугі аорти (сегментів А та В); частота випадків ізольованої коарктації сегменту А зустрічається не більш ніж у 3-5% [577].

Вади серця, включаючи коарктацію аорти, вважають мультифакторіальним захворюванням [24, 64, 136]. Епідеміологічні дослідження довели негативний вплив забруднення атмосферного повітря, тютюнопаління, пестицидів, важких металів, радіації, забруднення води (побічні продукти дезінфекції, миш'як та нітрати) та хімічних речовин (стійкі органічні забруднювачі, бісфенол А, фталати та перфторовані сполуки [1, 90, 93, 128]. Згідно даних ряду авторів, кардіоваскулярни аномалії розвитку можуть буті обумовлені соматичними захворюваннями матері такім, як цукровий діабет, системний червоний вовчак, фенілкетонурія та ін. [24, 136]. Хромосомні анеуплоїдії становлять приблизно 8-10% в структурі етіопатогенезу усіх випадків вроджених вад серця і включають трисомію 13, трисомію 18, синдром Дауна, синдром Тернера та синдром Ді Джорджа [51, 74, 139]. Дефекти окремих генів (синдроми Алажіля та Холта-Орама, Нунан синдром) становлять 3-5% випадків ВВС, а також часто пов’язані з некардіальними вадами розвитку [58, 128, 136]. Коарктації аорти пов’язана з такими аутосомно-домінантними генетичними синдромами: Нунан (*PTPN11*), Кабукі *(KMT2D),* Myhre *(SMAD4),* Floating-Harbor (*SRCAP)* [64, 106].

Коарктацію аорти можна діагностувати за допомогою ехокардіографії плода [73], однак пренатальна діагностика саме цієї ВВС є складною та має до 50% хибнопозитивних результатів [91]. У новонароджених обговорювану ваду серця можна запідозрити за допомогою пульсоксиметрії та при зменшенні або відсутності пульсації на стегнових артеріях. При підозрі на КоА дітям проводять трансторакальну ехокардіографію [18, 127].

Клінічний діагноз базується на виявленні ознак гіпертрофії лівого шлуночка, гіпертонії у верхній частині тіла, слабкій та уповільненій пульсації

на стегнових артеріях при пальпації та колатерального кровообігу верхньої частини тіла [73].

Для повної оцінки анатомії аорти та гемодинамічних порушень прийнято виконувати комп'ютерну томографію (КТ) або магнітно резонансну томографію (МРТ) [44]. КТ - це більш короткий тест, який легше доступний і в меншій мірі спирається на інституційний досвід, але включає іонізуючу радіацію; МРТ проводять переважно пацієнтам молодшого віку, щоб уникнути радіаційного опромінення [33, 73, 91, 107]. МРТ має додаткову перевагу у визначенні та кількісному вимірі судинного потоку через коллатералі [127]. Хоча в минулому катетеризація серця часто використовувалася для діагностики коарктації, як правило, наразі цей метод застосовують більш для лікування або в тих випадках, коли гемодинамічні дані є додатковими для діагностичної оцінки анатомії обговорюваної ВВС [127].

Нелікована КоА має поганий прогноз для життя пацієнтів із середнім віком виживання 30 років, а показник летальності досягає 75% у пацієнтів до 46 років [96, 111, 125]. Найбільш оптимальний спосіб лікування коарктації залишається дещо суперечливим і залежить від віку пацієнту та анатомії самої вади серця [2, 32, 81]. Деякі центри віддають перевагу ендоваскулярним методам (балонній ангіопластиці або стентуванню місця КоА), інші – хірургічній корекції та залишають перкутанні методи для рекоарктації у дітей старшого віку або підлітків [12, 13].

Хірургічне втручання є традиційним методом лікуванням для більшості пацієнтів, особливо немовлят та дітей молодшого віку [94, 107]. Загальновизнано, що балонна ангіопластика є методом вибору для післяопераційних рекоарктацій аорти та може бути варіантом паліативного лікування для пацієнтів, яким за різними обставинами не може бути проведено хірургічне втручання [107, 110].

На сьогоднішній день ендоваскулярне лікування коарктації аорти за допомогою стентування вважають найоптимальнішим методом для підлітків та дорослих, що обумовлено меншим ризиком формування аневризми, порівняно з балонною ангіопластикою [110]. Стентування після балонної ангіопластики або хірургічного втручання зменшує ускладнення, покращує діаметр просвіту, призводить до мінімального залишкового градієнта та підтримує гемодинамічні зміни [114, 125]. Однак існують можливі ускладнення цього методу спровоковані технічними недоліками, проблемами з боку аортальної стінки, та ускладнення периферичних судин [57, 110].

Після хірургічної або інтервенційної корекції коарктації аорти всі пацієнти підлягають принаймні щорічного спостереження у кардіолога, а МРТ / КТ обстеження потрібно проводити кожні 5 років [18]. У цих пацієнтів існує постійний ризик розвитку прискореної ішемічної хвороби серця, гіпертонії, ускладнень двостулкового клапана аорти та цереброваскулярних подій (через більший рівень аневризм та прискореного атеросклерозу), рекоарктації, формування аневризми та її дисекції [57, 111].

Планове повторне втручання після імплантації стента (двоетапній підхід до ендоваскулярного лікування КоА) вже себе зарекомендував у ряді попередніх міжнародних публікацій [31, 127, 141]. Іноді процедури проводять навіть втретє, як компроміс у пацієнтів з підвищеним ризиком та молодих пацієнтів, щоб уникнути хірургічного втручання [127].

Дотепер залишається дискутабельним питання вибору методу лікування коарктації аорти у новонароджених. Хірургічне втручання є оптимальним варіантом, але може бути невиправданим у важкохворих немовлят зі складною анатомією вади. У таких складних випадках рекомендують балонну дилатацію, однак за причиною високої частоти рестенозу після цієї процедури саме імплантацію стента розглядають, як місток до остаточного хірургічного лікування [10, 22].

Наразі кількість жінок з коартацією аорти, які досягли репродуктивного віку представляють більшість вагітних жінок із вродженими вадами серця [43, 112, 138]. Та обговорювана вада серця може бути виявлена вперше лише під час вагітності [11, 43]. Серцево-судинні зміни, пов'язані з вагітністю, створюють додаткове навантаження на фізіологію коарктації [14, 15, 43]. Некоригована КоА під час вагітності може загрожувати життю як матері, так і плоду [11]. Відповідно до рекомендації Європейського кардіологічного товариства (ECS) щодо лікування серцево-судинних захворювань під час вагітності [108], КоА та рекоарктація належать до III та IV категорій серцево-судинного ризику матері за класифікацією ВООЗ. Ендоваскулярне втручання у вагітних показано при рефрактерній до медикаментозній терапії артеріальній гіпертензії [43, 108]. Описані лише декілька випадків перкутанного лікування коарктації аорти під час вагітності та його наслідки залишаються не до кінця вивченими [11, 43].

Покращення результатів лікування хворих з коарктацією аорти є актуальною і складною проблемою сучасної серцево-судинної хірургії, та потребує розробки диференційного підходу до черезшкірного стентування перешийку аорти з урахуванням анатомічних особливостей вади та віку пацієнтів, що обумовлює актуальність представленого дослідження.

Зв'язок роботи з науковими програмами, планами, науковими темами. Дисертаційна робота виконана відповідно до комплексного плану фундаментальної НДР ДУ «Національний інститут серцево-судинної хірургії імені М. М. Амосова НАМН України» і є фрагментом НДР «Розробити та вдосконалити сучасні інноваційні технології ендопротезування коарктації аорти у GUCH-пацієнтів» (строк виконання 2021-2023 рр.), в якій дисертант був відповідальним виконавцем.

Мета: підвищення ефективності хірургічного лікування коарктації аорти за рахунок визначення оптимального віку пацієнта, анатомо-

морфологічної форми вади та типу технічних засобів для ендоваскулярного протезування.

Завдання:

1. Провести оцінку частоти та особливостей клінічного перебігу різних анатомо-морфологічних варіантів коарктації аорти.

2. Дослідити результати черезшкірного лікування коарктації аорти в залежності від віку пацієнта, анатомо-морфологічної форми вади та типу використаних стенів.

3. Визначити методологію підбору технічних засобів для ендоваскулярного стентування коарктації аорти з урахуванням анатомічних особливостей вади та віку пацієнта.

4. Дослідити результати ендоваскулярного лікування коарктації аорти, яку було діагностовано під час вагітності.

5. Розробити алгоритми ендоваскулярного лікування коарктації аорти у пацієнтів різного віку та вагітних.

Об'єкт дослідження – черезшкірне ендопротезування коарктації аорти.

Предмет дослідження: різні анатомо-морфологічні варіанти коарктації аорти, особливості перебігу коарктації аорти у пацієнтів різного віку, діагностичні модальності для коарктації аорти та технічні засоби для її ендоваскулярного лікування.

Методи дослідження. Методологія дослідження базувалась на системному підході, який передбачав наступне:

− для оцінки загальносоматичного та клінічного стану пацієнтів − збір анамнезу життя та анамнезу хвороби, антропометричні дослідження, клінічний огляд, оцінювання клінічного стану з використанням класифікації серцевої недостатності Нью-Йоркської серцевої асоціації, адаптованої до дитячого віку;

− для оцінки функціонального стану серця та системної гемодинаміки − вимірювання частоти серцевих скорочень (ЧСС), частоти дихання (ЧД), артеріального тиску (АТ), центрального венозного тиску (ЦВТ), фракції викиду (ФВ), насичення крові киснем (SaO_2);

− для встановлення коарктації аорти та уточнення анатомії супутніх ВВС − інструментальні методи дослідження: електрокардіографія (ЕКГ), рентгенографія, трансторакальна ехокардіографія (ЕхоКГ), комп'ютерна томографія (КТ), магнітно-резонансна томографія (МРТ) серця, зондування порожнин серця з ангіокардіографією;

− для узагальнення результатів проведеного дослідження та визначення його достовірності − аналітико-статистичні та математичні методи обробки за допомогою програм Microsoft Exell 2016, MedStat та StatTech v. 1.2.0.

Дослідження було проведено з дотриманням принципів біоетики.

Наукова новизна отриманих результатів. Вперше в Україні проведено узагальнення результатів ендоваскулярного стентування коарктації аорти у пацієнтів різних вікових груп.

Впереше в Україні проведено ендоваскулярне стентування коарктації аорти у вагітних жінок.

Науково обґрунтовано диференційований підхід до вибору методу та технічних засобів ендоваскулярного лікування коарктації аорти з урахуванням анатомічних особливостей вади та віку пацієнта.

Розроблено алгоритми ендооваскулярного лікування коарктації аорти у дітей 5-18 років, пацієнтів 18-25 років, хворих старше 25 років та тактики введення пацієнток, у яких за даними клінічного обстеження та ехокардіографії було діагностовано КоА під час вагітності.

Практичне значення отриманих результатів. Результати аналізу технічних засобів дозволили рекомендувати для ендоваскулярного лікування дискретної коарктації аорти, рекоарктації, гіпоплазії сегментів В, С дуги аорти стенти з відкритою коміркою; при вираженій коарктації, гіпоплазії сегменту А

дуги аорти, наявності аневризматичного випинання з коллатералей, фіброзно-м’язевій дисплазії та гемодинамічному перериві аорти – використовувати стент-графти. При виборі технічних засобів для перкутанного лікування КоА рекомендовано враховувати вік пацієнтів: частота реінтервенцій у пацієнтів старше 25 років (45,0%) та хворих 5-18 років (37,2%) була вірогідно більше показника обстежених 19-25 років (17,6%, $p<0,05$). Доведено, що застосування стентів із відкритим типом комірки не призводить до їх фракцій. Практичним підсумком проведеного дослідження є впровадження в клінічну практику алгоритмів ендоваскулярного лікування коарктації аорти у хворих різного віку, що дозволило досягти відсутності випадків госпітальної летальності серед пацієнтів старше 5 років, а частота ускладнень становила 10,1%. Також було розроблено та впроваджено в практику алгоритм тактики введення пацієнток, у яких за даними клінічного обстеження та ехокардіографії було діагностовано КоА під час вагітності, що дозволило довести ефективність та безпечність, як для матері, так і для плода процедури імплантації аортального стента під час вагітності.

Апробація результатів дослідження. Основні результати досліджень доповідалися і обговорювалися на наступних заходах: Experience in Management of Aortic Coarctation Diagnosed during Pregnancy. PICS. Miami, USA – 2017; Ankura TAA Stent Graft System one center experience.China Heart Congress CHC 2020 in conjunction with The 5th China Vascular Congress CVC, The 1th China Healthy-Lifestyle Medicine Congress CHMC. Beijin, China. 2020; Десять років досвіду лікування коарктації аорти. XXVI Всеукраїнський з'їзд кардіохірургів. Київ, Україна, 2021; Коарктація аорти аорти та вагітність. Стентувати або ні? XXVI Всеукраїнський з'їзд кардіохірургів. Київ, Україна, 2021; Experience of management aortic coarctation in pregnancy. XXIX Międzynarodowa Konferencja Kardiologiczna w Zabrzu. Zabrze, Poland - B.Cherpak. 2022

Впровадження результатів дослідження. Результати дисертаційної роботи дозволили впровадити спосіб вибору оптимально необхідних технічних засобів для едоваскулярного стентування аорти з урахуванням анатомічних особливостей вади та віку пацієнта в лікувальну практику ДУ «Національний Інститут серцево-судинної хірургії імені М.М. Амосова НАМН України», ДУ «Інститут серця МОЗ України», ДУ «НПМЦДКК МОЗ України», КНП ЛОР Львівська обласна клінічна лікарня, КНП «Одеська обласна клінічна лікарня».

Матеріали дисертації використовуються у навчальному процесі на кафедрі хірургії серця та магістральних судин Національної медичної академії післядипломної освіти імені П.Л. Шупика.

Особистий внесок здобувача. Автором самостійно проведений аналіз та узагальнення літератури за темою дисертаційної роботи, інформаційно-патентний пошук, визначена актуальність, мета та сформовані завдання дисертаційного дослідження, проведено клінічні та лабораторні дослідження, статистична обробка та науковий аналіз одержаних результатів. Здобувачем написані розділи роботи, висновки та практичні рекомендації, розроблений та апробований диференційований підхід до черезшкірного стентування перешийку аорти в залежності від анатомічних особливостей вади та віку пацієнтів. У друкованих роботах разом зі співавторами участь здобувача є визначальною.

Публікації. За матеріалами дисертації опубліковано 6 наукових робіт, із них 3- у наукових фахових виданнях України (2 – Scopus), 1 – в іноземному журналі (Scopus), 1 – монографія, 1 патент України.

Обсяг та структура дисертації. Дисертація викладена українською мовою на 193 сторінках друкованого тексту (основний текст роботи становить 170 сторінок) і складається зі вступу, огляду літератури, опису матеріалів та методів дослідження, чотирьох розділів власних досліджень, розділ аналіз та обговорення отриманих результатів, висновків, практичних рекомендацій,

списку використаних джерел, додатків. Список джерел літератури включає 141 працю, із них 134 – іноземною мовою. Робота ілюстрована 26 таблицями та 20 рисунками.

РОЗДІЛ 1
ОГЛЯД ЛІТЕРАТУРИ
СУЧАСНІ ПРОБЛЕМИ ДІАГНОСТИКИ ТА ЛІКУВАННЯ КОАРКТАЦІЇ АОРТИ

Вроджені вади серця складають майже 28% всіх основних аномалій розвитку [129].

За даними Європейської мережі популяційних реєстрів епідеміологічного нагляду за вродженими аномаліями [52] у звітному році поширеність ВВС у країнах Європейського Союзу (ЄС) досягла 81,79 випадків на 10 тис. усіх новонароджених та 68,68 – на 10 тис. народжених живими [75]. Але ще у 2009 році вищезазначені показники складали 74,81 та 67,06 випадків відповідно [52]. У 2019 р. у країнах ЄС було зафіксовано 1,21 випадків (на 10 тис.) фетальних смертей, спричинених ВВС.

Коарктація аорти (КоА) є п'ятою за частотою вродженою вадою серця (ВВС) та досягає 8% в структурі усіх ВВС [2, 68, 124].

1.1. Епідеміологічні дані щодо поширеності, летальності та виживаності при коарктації аорти.

За оцінками ряду авторів частота випадків КоА складає 1 на 2500 народжених живими або 2,5 на 10 000, однак серед мертвонароджених дітей обговорюваний показник може бути значно вищим [25, 71, 83]. Ця вада діагностується частіше у пацієнтів чоловічої статі у співвідношенні від 1,27-1,74:1 [82].

За даними Hoffman J. (2018) при загальній чисельності населення світу $7,5 \times 10^9$ та річному рівні народжуваності приблизно $1,365 \times 10^6$, щороку народжується близько 340 тис. - 550 тис. дітей з коарктацією аорти [73].

У 2019 року Центр з контролю та профілактики захворювань (CDC) у Сполучених Штатах Америки (США), використовуючи дані 2010-2014 років

39 досліджень з спостереженням за вродженими вадами розвитку (ВВР) населення, повідомив, що приблизно 4 з кожних 10000 народжених дітей мають обговорювану ВВС. Отже, щорічно в США народжується близько 2200 немовлят з КоА [38].

Щодо розповсюдження обговорюваної патології в країнах Південної Америки, як повідомляє Pinto VC et al. (2015), у Бразилії щорічно діагностується близько 2,6 тис. нових випадків КоА [100], та за даними Cangussú L.R et al. (2019), захворюваність складає 3 випадка на 10 тис. усіх новонароджених [37].

За даними EUROCAT (2019), у звітному році поширеність КоА у країнах ЕС склала 2,73 випадків на 10 тис. усіх новонароджених та 2,68 – на 10 тис. народжених живими (рис. 1.1). Але ще у 2009 році вищезазначені показники складали 4,08 та 3,78 випадків відповідно [52].

У 2019 р. у країнах ЕС не було зафіксовано випадків фетальної летальності через обговорювану ваду серця, коли у 2018 р. зазначений показник складав 0,09 на 10 тис., а у 2009 – 0,06 на 10 тис.

Результати італійського багатоцентрового клінічного дослідження, проведеного Bosi G et al. (2008), щодо реєстрації та спостереження за вродженими вадами серця свідчать, що поширеність КоА складала 2,4%.

Коарктація аорти може бути ізольованим ураженням серця або спостерігатися у поєднанні з іншими ВВС [47, 107]. Найбільш поширеною (50-75%) кардіоваскулярною мальформацією у пацієнтів з КоА є двостулковий аортальний клапан [17, 78]. Інші вроджені вади розвитку серця пов’язані з аномаліями мітрального клапана, дефектами міжшлуночкової та міжпередсердної перегородок, транспозицією магістральних судин [59].

Коарктація аорти може бути критичною (до 60% випадків), що є життєзагрозливим станом для новонародженого та при відсутності лікування може привести до смерті, або мати безсимптомний перебіг та маніфестувати

пізніше, та як правило, проявлятися гіпертонією у більш старшому віці [29, 73].

При фізіологічному розвитку цієї вади серця 90% пацієнтів не доживають до 50 років, а середня тривалість життя складає біля 30 років [26, 27, 125]. За даними різних авторів причинами смерті стають серцева недостатність (25,5%), розрив аорти (21%), бактеріальний ендокардит (18%) та інсульт (11,5%) [73, 86, 120].

1.2. Діагностичні критерії коарктації аорти.

З огляду на останні технологічні досягнення, діагностична точність фетальної ехокардіографії при виявленні серцевих вад становить більше 80% [19, 53, 59, 80].

Коарктацію аорти можна діагностувати за допомогою ехокардіографії плода [9, 63, 73, 79], однак пренатальна діагностика саме цієї ВВС є складною та має до 50% хибнопозитивних результатів [55, 91]. Доведена асоціація наявності звуження аорти або гіпопластичної дуги із суттєво підвищеним ризиком розвитку КоАо (OR, 26,0; 95% ДІ, 4,42-153 та OR, 38,2; 95% ДІ, 3,01-486, відповідно) [54].

При народженні артеріальна протока широко відкрита, так що, незважаючи на КоАо, кров може вільно потрапляти з висхідної до низхідної аорти (рис. 1.1А). Потім ВАП спочатку закривається на своєму легеневому (артеріальному) кінці, але широка ампула протоки забезпечує простір для безперешкодного кровоплину (рис. 1.1В). Надалі ця область продовжується звужуватись, а ампула протоки скорочується та підтягує за собою її латеральну стінку (рис. 1.1С). Як правило, після звуження ВАП більш, ніж на 50% виникає обструкція кровоплину з висхідної до низхідної аорти [72].

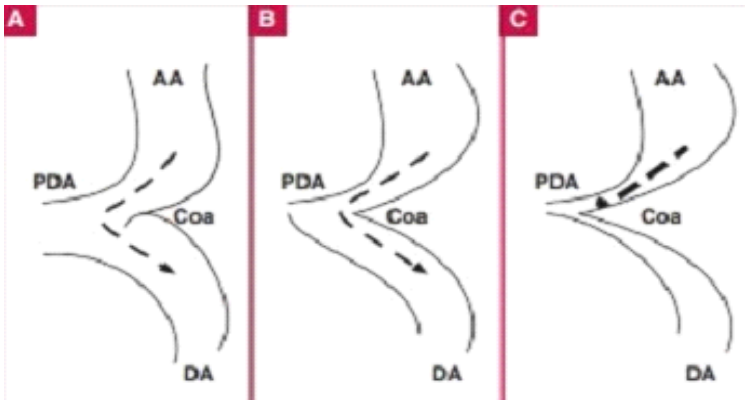

Рисунок 1.1. А. При народженні артеріальна протока (PDA) широко відкрита, так що, незважаючи на наявність КоАо, кровоплин (пунктирна лінія) з висхідної (АА) до низхідної аорти (DA) відбувається без перешкод. В. Протока закривається, але його ампула все ще забезпечує кровоплин С. Звуження ампули протоки призводить до серйозної обструкції кровоплину (адаптовано з Hoffman J, 2018).

У новонароджених обговорювану ваду серця можна запідозрити за допомогою пульсоксиметрії та при зменшенні або відсутності пульсації на стегнових артеріях. При підозрі на КоА дітям проводять трансторакальну ехокардіографію. Ехокардіографічними ознаками коарктації у немовлят вважають прискореного систолічного потоку в передстенотичній грудній аорті, зниження пульсації у черевній аорті, та виявлення градієнту тиску у місці КоА [18, 123, 127].

Хвороба у немовлят може протікати безсимптомно до закриття артеріальної протоки [59, 103]. Punukollu M et al. (2011) відзначають, що свідченням коарктації аорти зі специфічністю 92% є переважання показнику систолічного артеріального тиску на руках більш, ніж на 20 мм. рт. ст., у порівнянні з його рівнем на ногах. Автори відзначають, що пульсоксиметрія на стопах може виявити до 92% випадків КоАо і має дуже низький показник хибнопозитивних результатів (0,17%). Крім того, цей тест простий у використанні, надійний та економічно вигідний. рекомендованим

дослідженням для підтвердження типу вроджених вад серця. Трансторакальна ехокардіографія має чутливість 91% при виявленні коарктації аорти [102].

До 85% випадків у дітей старшого віку з коарктацією аорти, які направляються до лікарні з приводу шуму чи гіпертонії, обговорювану ваду серця не було діагностовано раніше [73]. У старших дітей та дорослих може спостерігатися непереносимість фізичних вправ; симптоми поганої перфузії, такі як втома ніг, холодні ноги та кульгавість; головний біль (внаслідок гіпертонії); та симптоми серцевої недостатності [48, 103, 131].

Для повної оцінки анатомії аорти та гемодинамічних порушень прийнято виконувати комп'ютерну томографію або магнітно резонансну томографію [45]. КТ - це більш короткий тест, який легше доступний і в меншій мірі спирається на інституційний досвід, але включає іонізуючу радіацію; МРТ проводять переважно пацієнтам молодшого віку, щоб уникнути радіаційного опромінення [32, 73, 91, 107].

МРТ має додаткову перевагу у визначенні та кількісному вимірі судинного потоку через колатералі [127]. Хоча в минулому катетеризація серця часто використовувалася для діагностики коарктації, як правило, наразі цей метод застосовують більш для лікування або в тих випадках, коли гемодинамічні дані є додатковими для діагностичної оцінки анатомії обговорюваної ВВС [127].

Хоча ехокардіографія та МРТ найчастіше використовуються для діагностики КоА, роль КТ при оцінці анатомії аорти розширюється, і її використання зростає протягом останнього десятиріччя [33, 73, 91, 107].

Переваги КТ включають забезпечення одночасної візуалізації висхідної аорти, дуги аорти, низхідної аорти та аортального клапана; надання інформації щодо анатомії коронарних артерій; швидкий час отримання зображень. Хоча доза опромінення і надалі викликає занепокоєння, дози зменшились на 80% із появою та використанням перспективного запуску [31].

1.3. Диференційований підхід до вибору хірургічних та ендоваскулярних методів лікування КоА, їх недоліки та переваги

Вперше КоА була описана Джованні Морганьї, італійським анатомом, в 1760 році [47, 49]. Нелікована КоА має поганий прогноз для життя пацієнтів із середнім віком виживання 35 років, а показник летальності досягає 75% у пацієнтів до 46 років [96, 125].

Найбільш оптимальний спосіб лікування коарктації залишається дещо суперечливим і залежить від віку пацієнту та анатомії самої вади серця [2, 32, 81]. Деякі центри віддають перевагу ендоваскулярним методам (балонній ангіопластиці або стентуванню місця КоА), інші – хірургічній корекції та залишають перкутанні методи для рекоарктації у дітей старшого віку або підлітків [12, 13].

Значний прогрес як хірургічної, так і транскатетерної техніки лікування КоА призвів до поліпшення результатів при будь-якому з підходів. Більшість досліджень виявили нижчий рівень перипроцедурних ускладнень, але більший ризик рестенозу та аневризмоутворення документовано після балонної ангіопластики порівняно з хірургічним втручанням [5, 8, 13, 85].

Хірургічне втручання є традиційним методом лікуванням для більшості пацієнтів, особливо немовлят та дітей молодшого віку [94, 107]. Також Schneider H. et al. (2016) відзначають, що хірургічні методи в основному застосовують для пацієнтів зі складною анатомією дуги аорти (гіпоплазія або стеноз, аневризма) [118]. Однак балонну ангіопластику використовують, як міст до хірургічного втручання у важкохворих немовлят [8, 82]. При цьому за останніми даними Sandoval JP et al. (2020), балонна ангіопластика нативної КоА є ефективною та безпечною методикою у немовлят віком від 3 до 12 місяців, порівнюючи з результатами дітей старшого віку та дорослих, що також підтверджено Rao PS et al. (2020): частота рекоарктацій після цього методу лікування значно нижче у новонароджених (від 1 до 30 днів) у

порівнянні з показниками для дітей у віці від 1 до 12 місяців та пацієнтів від 1 до 15 років [107, 116]. Менш виражений ефект балонної ангіопластики у дітей старшого віку обумовлений більш пружною віддачою стінки судини і, як наслідок, вірогідним пошкодженням інтими в зоні балонної дилятації у цієї категорії пацієнтів [125].

Вибір хірургічної техніки залежить від анатомії коарктації та технічних можливостей центру [13, 105]. Kipps AK et al. (2019) повідомляють, що хірургічне втручання при критичній КоА у немовлят має менший ризик реакоарктації, ніж балонна ангіопластика [83].

Про перше успішне хірургічне втручання при КоА повідомили Crafoord і Nylin в 1945 році [120]. Найпоширенішим методом хірургічного усунення коарктації є непряма істмопластика, інші методи включають анастомоз кінець в кінець, протезуванням аорти судинним протезом та накладення підключичного лоскуту [81, 115]. Рання смертність становить менше 1% для первинної хірургічної корекції; однак цей показник може збільшуватись до 3% при повторних операціях і може становити від 5% до 10% у пацієнтів зі значними з супутніми захворюваннями або дисфункції лівого шлуночка [97, 107].

Хірургічний метод був єдиним варіантом лікування коарктації до 1982 р., коли застосування балонної ангіопластики було описано Lock et al. [127]. Загальновизнано, що балонна ангіопластика є методом вибору для післяопераційних рекоарктацій аорти та може бути варіантом паліативного лікування для пацієнтів, яким за різними обставинами не може бути проведено хірургічне втручання [107, 110].

Недоліками балонної ангіопластики вважають високу частоту рекоарктацій (8%-32%) та формування аневризми [10, 46, 69, 127]. Ще у 80-90х рр. минулого століття за допомогою гістологічного та внутрішньосудинного ультразвукового досліджень було доведено, що механізм ангіопластики включає розрив інтими аорти [72, 76, 121].

У 1991 р. O'Laughlin MP et al. вперше повідомили про використання ендоваскулярних стентів для лікування коарктації [95]. На сьогоднішній день ендоваскулярне лікування КоА за допомогою стентування вважають найоптимальнішим методом для підлітків та дорослих, що обумовлено меншим ризиком формування аневризми, порівняно з балонною ангіопластикою [110]. Стентування після балонної ангіопластики або хірургічного втручання зменшує ускладнення, покращує діаметр просвіту, призводить до мінімального залишкового градієнта та підтримує гемодинамічні зміни [125].

Однією з технічно найскладніших анатомо-морфологічних варіантів коарктації аорти для черезшкірного лікування є гемодинамічний перерив дуги аорти. Це стан, коли кровоплин через перешийок аорти повністю зупиняється, а кровопостачання низхідної аорти здійснюється через колатеральні судини. З огляду ембріогенезу гемодинамічний та істинний перериви дуги аорти є різними анатомо-морфологічними варіантами коарктації. В свою чергу істинний перерив не підлягає ендоваскулярної коррекції та потребує хірургічного втручання [97, 107].

Згідно з рекомендаціями Американської асоціації серця [56], показання класу IIa до використання стентів для нативної КоА включають відсутність реакції на балонну ангіопластику та вимагають використання стентів, діаметр яких можна розширити до розміру дорослих. Arfi AM et al. (2018) описали досвід використання стенів при паліативному лікуванні коарктації у важко хворих недоношених новонароджених з низькою масою, немовлят та маленьких дітей, але як міст до хірургічного втручання [10].

Американська асоціація серця [56] надає наступні рекомендації, щодо проведення стентування при нативній КоА або рекоарктації:

Клас I: пацієнти з рекоарктацією достатнього розміру для безпечного розміщення стента, у яких стент може бути розширений до розміру дорослого

та у кого систолічний інвазивний градієнт > 20 мм. рт. ст. (Рівень доказовості: B).

Клас IIa: пацієнти, які мають систолічний інвазивний градієнт > 20 мм. рт. ст. (Рівень доказовості: B). У пацієнтів з систолічним інвазивним градієнтом < 20 мм. рт. ст., але із системною гіпертензією, обумовленою КоА (рівень доказовості: C). Коарктація довгого сегмента з систолічним інвазивним градієнтом > 20 мм. рт. ст. (Рівень доказовості: B). Пацієнти, у яких відсутня реакція на балонну ангіопластику та можливість використання стентів, діаметр яких можна розширити до розміру дорослих. (рівень доказовості: B).

Клас IIb: у немовлят та новонароджених, коли існує складна обструкція дуги аорти, незважаючи на хірургічні або опосередковані катетером спроби полегшити цю перешкоду, і коли подальша операція вважається високим ризиком (рівень доказовості: C). Інвазивний градієнт < 20 мм. рт. ст., але з підвищеним кінцевим діастолічним тиском лівого шлуночка та анатомічним звуженням (рівень доказовості: C). Пацієнти з інвазивним градієнтом < 20 мм. рт. ст., але у яких значно розвинуті колатералі аорти, що призводить до заниження градієнта (рівень доказовості: C).

Вибір стента залежить від анатомії коарктації, розміру пацієнта, технічних навиків спеціаліста та доступності обговорюваного технічного пристрою [124]. Декілька різних ендоваскулярних стентів є комерційно доступними, однак дуже мало з них можна розширити до середнього діаметра великої аорти дорослої людини (21,1 ± 3,2 мм для жінок, 26,1 ± 4,3 мм для чоловіків). Непокриті металеві стенти, що розширюються за допомогою балонів і найчастіше використовуються виготовляються з: нержавіючої сталі (Palmaz Genesis, Johnson and Johnson; серії Mega LD і Maxi LD, ev3), платиново-іридієвого сплаву (стент Cheatham-Platinum, NED) або хромо-кобальтового сплаву (Andrtent XL та XXL, Andramed) [125]. Хром-кобальтовий сплав міцніший за нержавіючу сталь, а отже, більш тонкі його

стінки забезпечують нижчий обтискний профіль без зашкодування радіальній міцності стента. Стенти із закритою коміркою (Palmaz Genesis) міцні та жорсткі тоді, як стенти з відкритою коміркою (Mega LD та Maxi LD), хоч і слабкіші, але відповідають анатомії аорти та забезпечують доступ до її бічних гілок. Гібридний відкрито-закритий стент (Andrtent) поєднує в собі переваги цих конструкцій. Стенти, покриті політетрафторетиленом (TFE), доступні у закрито-комірковій конструкції (Cheatham-Platinum стент) та відкрито-комірковій (Advanta V12 LD, Atrium Medical).

Після хірургічної або інтервенційної корекції КоА всі пацієнти підлягають принаймні щорічного спостереження у кардіолога, а МРТ / КТ обстеження потрібно проводити кожні 5 років [18]. У цих пацієнтів існує постійний ризик розвитку прискореної ішемічної хвороби серця, гіпертонії, ускладнень двостулкового клапана аорти та цереброваскулярних подій (через більший рівень аневризм та прискореного атеросклерозу), рекоарктації, формування аневризми та її диссекції [57, 110, 119].

1.4. Ускладнення при лікуванні коарктації аорти методом ендопротезування

Різноманітність ускладнень, що спостерігаються при ендопротезуванні перешийку аорти потребують більш детального опрацювання для загального розуміння причин їх виникнення. Загалом всі ускладнення, що супроводжують даний метод лікування КоА можна розділити на три основні групи: спровоковані технічними недоліками, проблемами з боку аортальної стінки, та ускладнення периферичних судин [57, 110].

При проведенні мультигоспітального довлідження, в яке увійшли біля 600 пацієнтів, яким було проведено стентування аорти з приводу коарктації, частота ускладнень коливалась від 9,7% до 35,3% [27, 125, 127, 130].

До технічних ускладнень, що зустрічаються при виконанні даної процедури можна віднести міграцію стента, пошкодження стента, розрив балона та перекриття брахіоцефальних судин [130].

Міграція стенту може бути обумовлена недостатнім розміром або розривом балон-катетера. Також досить часто це ускладнення виникає в наслідок перевищення довжини балона по відношенню до розміру поперечної дуги аорти [133]. В такому випадку, якщо не можливо безпечно репозиціонувати стент в зону коарктації його необхідно розправити в найбільш безпечному для цього місці, у випадку з стентграфтом бажано подалі від поперечних гілок аорти та вісцеральних судин. Згідно з даними Walther T et al., 2015 це ускладнення зустрічається у 4,8%-5% випадків стентування КоА.

Ускладнення що пов’язані з аортальною стінкою включають: “пошкодження інтіми”, диссекцію та формування аневризм, а також найбільш грізне ускладнення – розрив аорти [133, 140].

Гострі ускладнення зі сторони артеріальної стінки досить ріко зустрічаються при проведенні ендопротезування (3,9%) [133]. Старший вік пацієнта значно збільшує ймовірність розвитку ушкоджень аортальної стінки під час стентування. Це пов’язано з значним зниженням комплаєнсу судин у пацієнтів старшої вікової групи [21].

Вивчення податливості аортальної стінки у людини показали, що її зниження починається з досягненням повноліття. Структурні зміни напевно відіграють основну роль в розвитку зниження комплаєнсу аорти з віком. Найбільш важливими змінами є наступні: підвищення фрагментації зі зниженням щільності еластичних волокон аортальної стінки; підвищення вмісту колагенових волокон пов’язане зі збільшенням синтезу та зниженням утилізації; підвищенням перехресного з’єднання колагенових волокон та накопиченням продуктів гліколізу [21].

Диссекція аорти є рідким але дуже серйозним ускладненням ендоваскулярної постановки стентів при КоА, що може приводити навіть до

летального випадку [133, 140]. Тому після виконання процедури слід проводити ангіографію та ретельно оцінювати її наявність. Локальна диссекція може бути вдало скорегована імплантацією додаткового стента, особливо при застосуванні стент-графту. Хоча в деяких випадках при утворенні великої диссекції невідкладне хірургічне втручання може врятувати життя пацієнта. Важливим є також наявність на складі відділення, в якому проводяться дані процедури великих розмірів стентів покритих політетрафлюороетиленом, або іншим матеріалом для використання при невідкладній ситуації.

Диссекція аорти виникає приблизно в 1,5% випадків стентування КоА. Статистично значними факторами ризику розвитку цього ускладнення є вік пацієнтів старше 20 років, попередня балонна предилятація, локалізація коарктації в черевному відділі аорти або фіброзно-м'язева дисплазія аорти [16].

Аневризми аортальної стінки в місці стентування не є рідким ускладнення даної процедури і зустрічається по різним даним від 2-4% [57, 110] до навіть 17% у деяких групах пацієнтів [16]. Вони можуть розвиватися, як безпосередньо після проведення ендопротезування, так і у віддаленому післяпроцедурному періоді [66].

Аневризму, яка виникла одразу після стентування аорти та має значні розміри, більше 10% від нативного просвіту судини, потрібно перекривати з використанням додаткового покритого стента, так як вона може приводити до розриву стінки аорти [133]. Проте, навіть такий невідкладний стан, як розрив аорти можна лікувати шляхом ендопротезування ураженої ділянки судини стентграфтом.

До судинних ускладнень можна віднести – церебральні ускладнення, периферійну емболію, та пошкодження пов'язані з судинами через які проводиться доступ для виконання процедури [45, 65, 133].

Неврологічні ускладнення зустрічаються дуже рідко (до 0,6%). Цереброваскулярні ускладнення при стентуванні аорти за частую пов'язані з виникненням проблеми в самому місці протезування. Також є беззаперечний

зв’язок між віком пацієнта та розвитком мозкових проблем під час проведення процедури, що найбільш вірогідно пов’язане зі станом стінки судини в місці коарктації – фіброз, кальциноз [133].

Пошкодження феморальної артерії з розвитком забрюшинної гематоми та її тромбоз є найбільш частими проблемами. Тромбування стегнової артерії частіше спостерігається у дітей віком менше 6 років і корелюєз розміром судинного доступу та використаної системи доставки або інтродюсера. Також не мале значення має техника проколу судини та рівень входження інтродюсера в просвіт судини. Розриви артерії можуть зустрічатися і при проведенні процедури у старшому віці за умови проколу біфуркації феморальної артерії або пункції стегнової артерії нижче відходження глубокої артерії стегна [32].

Фракції ендоваскулярних стентів є відомим ускладненням процедур стентування, і хоча часто воно перебігає безсимптомно, однак може бути пов'язано з емболізацією фрагментів стента, реобструкцією та пошкодженням судин [89, 126, 134].

Біомеханіка перелому стента у пацієнтів з ВВС після ендоваскулярного лікування розглянута в роботі McElhinney DB et al. (2014), за даними авторів, два типи станів можуть спричинити фракцію: перевантаження та зношеність металу [88].

За даними ряду авторів, частота переломів стента після лікування КоА значно різниться, що обумовлено, як типом використовуваного стента, так і відсутністю радіологічного контроля під час спостереження [39, 62, 89, 126]. Біомеханіка перелому стента після ендоваскулярного лікування КоА пояснюється наступним чином: під час серцевого циклу стенти, які створюють жорсткий каркас, що охоплює природну точку перешийка (точка згинання, оскільки вона позначає перехід від рухомої дуги до нерухомої низхідної аорти), можуть піддаватися циклічним напруженням під час систоли; або стенти підлягають підвищеному залишковому напруженню у центрі (на місці

КоА), в поєднанні з ослабленням його на по краях, що обумовлено напругою зсуву в точці невідповідності комплаєнса (тобто на талії) під час його розкриття [88]. Більшість описаних випадків фракції стенту після лікування КоА – це стосуються стентів Palmaz Genesis (PG) або Cheatham-Platinum [39, 89, 126]. Фракція стенту PG, як правило, має поперечний характер через сигма-петлі. Структура руйнування стентів CP, що використовуютьдля лікування CoAo може бути різною. У попередніх поколінь CP-стентів, які не мали паяних золотом зварних швів, тріщини, як правило, проходили через зварювальні шви з зиг-на-зиг (zig-to-zig) в поперечному напрямку [88].

Ще одним з можливих загрозливих ускладнень використання покритих стентів підсилених тканинним або полімерним покриттям є ризик закупорки бічних гілок аорти, особливо межреберні артерій [16, 36]. Однак ці артерії в основному розташовані нижче рівня коарктації і, як правило, на рівні хребців T9-T12. Таким чином, оклюзія спинномозкової артерії малоймовірна. Варіантом усунення цього ускладнення може бути реканалізація закупорених бічних гілок шляхом перфорації та розширення покриття стента з подальшою балонною ангіопластикою або стентування бічних гілок. Ще одне потенційне занепокоєння може бути пов'язане з емболізацією покритого стента полімерним покриттям [36].

Рестеноз у місці коарктації є актуальною проблемою після успішного лікування КоА [61, 110, 117]. За даними Suradi H et al. (2015), поширеність рекоактації коливається в межах від 3% до 41%. Це відбувається через неадекватний ріст стінки аорти на місці репарації, коли хірургічне втручання виконується до того, як аорта досягне дорослого розміру. Рекоарктація може також формуватися після балонної ангіопластики. Транскатетерне стентування є найкращим вибором лікування, оскільки смертність від хірургічної реоперації вища, ніж при первинному втручанні (1-3% проти <1%) і може становити 5-10%, якщо є значні супутні захворювання або дисфункція лівого шлуночку. Тим не менш, відкрите хірургічне втручання показане для

рекоарктації, коли є наявним довгий сегмент рекоарктації, гіпопластична дуга аорти, аневризма або псевдоаневризма [125].

1.5. Міжнародний досвід ендоваскулярного лікування коарктації аорти за допомогою стентування у пацієнтів різних викових груп

Представляє науковий інтерес аналіз результатів дослідження COAST (The Coarctation of the Aorta Stent Trial), метою якого була оцінка безпеки та ефективності стенту Cheatham Platinum (CP) при застосуванні у дітей та дорослих із нативною КоА або рекоарктацією [109]. COAST – це перспективне багатоцентрове клінічне дослідження, в якому брали участь 19 дитячих кардіологічних центрів у США, CP-стент був розроблений з для зменшення ризику пошкодження стінки аорти та його довжина приблизно на 20% вкорочена при максимальному діаметрі 22 мм. Дослідження Meadows J et al. (2015) було частиною COAST та відображає довгострокові (24 міс. та більше) результати використання CP у 105 пацієнтів з 2008 р. по 2010 р. З 105 пацієнтів, яким зробили спробу імплантації, CP-стент був успішно встановлений через CoA у 104 чол. Автори документували вірогідне ($p<0,001$) збільшення інвазивного систолічного тиску у низхідній аорті після імплантації стента з 80 ± 17 мм. рт. ст. до 105 ± 20 мм. рт. ст.; зменшення градієнту систолічного тиску між висхідною та низхідною аортою з 29 ± 14 мм. рт. ст. до 2 ± 4 мм. рт. ст. та збільшення середнього мінімального діаметру просвіту з 7,9 ± 2,7 мм до 14 ± 3 мм. Вже через 1 місяць після втручання 99% обстежених мали різницю артеріального тиску < 20 мм. рт. ст. на руках та ногах, а 94% навіть <15 мм. рт. ст. Через 12 місяців на контрольне дослідження повернулось 89%, через 24 міс. – 86%. Середнє зниження різниці систолічного артеріального тиску від вихідного рівня (до втручання) до 12 місяців, становив 30 ± 22 мм. рт. ст. Постійна системна гіпертензія через 12 та 24 місяці після імплантації була пов’язана з вищим початковим артеріальним тиском на

верхніх кінцівках та залишковою різницею артеріального тиску, але не статтю та віком під час втручання [89].

В когорті Meadows J et al. (2015) через 1 рік у двох пацієнтів (2,2%) були констатовані множинні фракції стента без ознак реструктуризації або втрати його цілісності. Через 24 міс. спостереження з 2 пацієнтів із фракціями стентів, зафіксованими через 12 місяців, у обох з’явились їх додаткові фракції, та було діагностовано 9 додаткових пацієнтів (10%) із новими переломами стента. У 3-х випадках фракції стосувались перелому однієї стійки, тоді як 6 - перелому кількох. Meadows J et al. (2015) відзначають, що фактори, пов'язані з фракцією стента, включали більший мінімальний діаметр просвіту КоА та мінімальний діаметр стента після імплантації. На момент публікації статті частота фракції в цієї когорті пацієнтів досягло 25,3% (n=23). Жоден перелом стента не призвів до втрати його цілісності, емболізації або виявлення травми стінки аорти. Також фракція не була пов’язана з гемодинамічною реструктуризацією та не потребувала повторного втручання [89].

В когорті Meadows J et al. (2015) під час початкової катетеризації серця у 2 пацієнтів (1,2%) після тесту на відповідність критеріям включення виникли невеликі аневризми аорти. Одному із цих пацієнтів було імплантовано CP-стент. В іншому випадку аневризма не була помітна при КТ-дослідженні наступного дня або при наступних візуалізаціях. З 91 пацієнта із комплексною візуалізацією аорти (КТ або МРТ) через 1 рік спостереження, у 1 (1,1%) було відзначено велику аневризму на межі раніше імплантованого CP-стента. Цей пацієнт пройшов повторну катетеризацію серця та встановлення графт-стенту. Хоча візуалізація після 24 місяців була проведена не всім пацієнтам, у 3 чол., яким була проведена планова катетеризація серця для повторного розширення стенту через 30, 45 та 50 місяців після імплантації, було виявлено невеликі аневризми, пов’язані зі стентом, які не були помітні на рутинних МРТ / КТ, отриманих до катетеризації. Цим пацієнтам проводилось лікування за

допомогою імплантації покритих стентів та вони брали участь у дослідженні COAST II [89].

Butera G et al. (2011) провели дослідження з метою оцінки можливостей лікування аневризм за допомогою використання покритих стентів. У період з 2004 по 2009 р. 140 послідовним пацієнтам проводили черезшкірну імплантацію стента для лікування КоА. У 11 хворих (7,9%) була документована КоА у поєднанні з аневризмою стінки аорти. Троє мали нативну коарктацію, троє були після хірургічного втручання, та ще троє обстеженних – після балонної ангіопластики та двоє з попередньою імплантацією непокритого стента. Усім пацієнтам застосовували стенти 8Zig Cheatham-Platinum, покриті e-PTFE, довжиною від 34 до 45 мм. Середній вік пацієнтів становив 13 років (діапазон 6-66 років), а їх середня маса тіла становила 50 кг (діапазон 22-78 кг). Коарктацію або рекоарктацію діагностували, коли у пацієнта систолічний артеріальний тиск на правій руці був вищим за 95-й процентиль за віком та градієнт тиску між показніком на руках та ногах становив >20 мм. рт. ст. На момент втручання всі пацієнти мали гіпертонічну хворобу [36].

Після імплантації було документовано вірогідне (p <0,0001) зменшення градієнту з 30 мм рт. ст. до 5 мм. рт. ст.; та збільшення діаметру судини з 6 мм (діапазон 0,5-11 мм) до 12 мм (діапазон 10-22 мм). Стенти були правильно розміщені у всіх пацієнтів з повним усуненням аневризм. Після встановлення стента не було ускладнень або залишкових ендоліків при ангіографії [36].

У досліджені Meadows J et al. (2015) жоден з випадків не потребував хірургічного втручання. Чотирьом пацієнтам було проведено ендоваскулярну реінтервенцію протягом 24 місяців після первинної імплантації. Трьом із цих 4 пацієнтів було проведено повторну ділятацію стента через 12, 13 та 21 місяць, як частина двоетапного лікування, або для компенсації соматичного росту дитини. На момент публікації статті 13% (14 із 105) пацієнтам COAST провели редилятацію стента; однак жоден не вимагав додаткової терапії через

фракцію стента або розвиток надмірної гіперплазії інтими. Лише у 1 з цих пацієнтів на МРТ, була виявлена аневризми середнього розміру [89].

Серед обстежених в когорті Butera G et al. (2011) лише у одного пацієнта виник рестеноз через значний ріст ендотелію, тоді як у трьох пацієнтів це було обумовлено соматичним зростом. У всіх пацієнтів стенти розширяли балоном більшого діаметру без будь-яких ускладнень та з хорошими результатами [36].

Планове повторне втручання після імплантації стента (двоетапній підхід до ендоваскулярного лікування КоА) вже себе зарекомендував у ряді попередніх міжнародних публікацій [31, 70, 126, 141]. Іноді процедури проводять навіть втретє, як компроміс у пацієнтів з підвищеним ризиком та молодих пацієнтів, щоб уникнути хірургічного втручання [126]. Хоча доведена безпечність та ефективність редилятації стента, не до кінця вивченою залишається роль цієї маніпуляції у випадках фракцій стентів.

В когорті Meadows J et al. (2015) середня тривалість перебування пацієнтів в лікарні становила 1,0 ± 0,3 доби. Інтраопераційних випадків летальності та серйозних ускладнень встановлено не було. У віддаленому періоді частота ускладнень складала 7% [89].

Sadiq M et al. (2013) провели аналіз результатів лікування нативної КоА за допомогою стентів Cheatham-Platinum (покриті стенти) у 56 пацієнтів 11-56 років (середній вік дорівнював 22,25 ± 1,2 років). Після імплантації стентів середній діаметр сегмента коарктації збільшився з 4,69 ± 0,20 до 15,1 ± 3,2 мм ($p < 0,0001$). Систолічний градієнт зменшився із 51,4 ± 3,4 мм. рт. ст. до 4,6 ± 0,7 мм. рт. ст. ($p < 0,0001$). Був документований 1 випадок летальності через 3 дні після процедури за причиною інсульту. Було діагностовано одна диссекція через 24 години після процедури. При середньому спостереженні 45,9 ± 3,9 (3-120) місяців усі стенти були прохідними та візуалізувались на комп'ютерній томографії. Четверо (7,1%) пацієнтів пройшли успішну редилатацію. Антигіпертензивна терапія була зменшена або припинена у 66% пацієнтів. На

думку Sadiq M et al. (2013), покриті стенти Cheetham-Platinum, можуть ефективно використовуватися як терапія вибору у пацієнтів з важкою коарктацією аорти. Ускладнення з боку пошкодження стінки аорти виникають навіть при використанні покритих стентах. Такі стенти забезпечують безпечну альтернативу звичайному стентуванню в середньостроковій та довгостроковій перспективі, і їх можна безпечно редилятувати [113].

Bentham JR et al. (2013) описали досвід стентування КоА у 40 пацієнтів з тривалою системною гіпертензією. Середній вік хворих на момент процедури становив 25 років (від 14 до 57 років). Після проведенного ендоваскулярного лікування у 35 із 39 пацієнтів спостерігалося зменшення пікового систолічного градієнта в місці КоА з 25 до <10 мм.рт.ст. Також спостерігалось зниження середнього показника систолічного артеріального тиску з 155 мм. рт. ст. до 134 мм. рт. ст. У цій когорті був документований 1 випадок раннього ускладнення – емболізація стента та 1 випадок пізнього – кульгавість нижньої кінцівки. За думкою авторів, транскатетерне стентування допомагає знизити систолічний АТ, однак значна частина пацієнтів залишається з гіпертонічною хворобою, і найкраща стратегія ведення цієї групи пацієнтів залишається неясною [22].

Sohrabi B. et al (2014) провели порівняльний аналіз результатів лікування 120 пацієнтів у віці від 12 до 58 років з нативною КоА за допомого стент-графту CP (n = 60) та непокритим CP стентом (n = 60). Успішній результат був досягнений у 100% випадків в обох групах. Рекоарктацію було документовано у 6,7% випадків після використання непокритих CP-стентів, але у жодного хворого у групі стент-графтів. А наявність псевдоаневризми, навпаки, було діагностовано лише у пацієнтів зі стент-графтами (3,3%). Артеріальний тиск нормалізувався у 73,3% обстежених з групи непокритих стентів та 78,1% у групі стент-графтів [122].

Butera G. et al. (2014) повідомили про 15-річний досвід роботи одного центру з непокритими стентами та стент-графтами. Протягом середнього

періоду спостереження 81,7 місяця, 23,9% пацієнтів у групі непокритих стентів потребували повторного втручання, коли в групі стент-графтив цей показник складав лише 4,5%. Повторне втручання в групі непокритих стентів було обумовлено, головним чином, рестенозом, тоді як серед пацієнтів зі стент-графтами реінтервенцію було здійснено через пізнє формування аневризми. Факторами ризику для повторного втручання були невеликий початковий балон стента <14 мм, залишковий градієнт > 10 мм. рт.ст. та складні ураження. Фракцію стента було документовано частіше у групі непокритих стентів (5%), що стало причиною для реінтервенцій [35].

Bondanza S. et al. (2016) провели порівняльний аналіз результатів стентування КоА у 34 пацієнтів (24 хлопчиків (70,6%) та 10 дівчаток (29,4%)), розділених на 2 групи (А та В), що складались відповідно з 17 дітей (середній вік 8,2 ± 2,3 років, маса тіла ≤30 кг) та 17 підлітків (середній вік 14,3 ± 1,7 років, маса тіла> 30 кг). У цієї когорті 23 (67,6%) пацієнти мали нативну КоА (10 (58,8%) у групі А та 13 (76,5%) у групі В) та 11 (32,3%) - рекоарктацію після відкритої операції або балонної ангіопластики (7 (41,2%) у групі А та 4 (23,5%) у групі В). Було імплантовано 5 стентів Palmaz (4 в групі А і 1 в групі В) та 14 стентів Cheatham Platinum (5 в групі А і 9 в групі В). У 2 пацієнтів з вираженною КоА групи В було використано два стента CP. Автори не виявили суттєвих відмінностей у безпосередніх результатах лікування між групами. У всіх обстежених піковий систолічний градієнтний тиск суттєво (p <0,0001) знизився після стентування у групі А з 43,7 ± 12 мм.рт.ст. до 1,7 ± 3,1 мм рт.ст. та у групі В від 39,4 ± 16,8 мм.рт.ст. до 1,6 ± 3 мм.рт.ст. [28].

Ранні ускладнення (відразу до 24 годин після процедури) в когорті Bondanza S. et al. (2016) були документовані у 6 (35,3%) пацієнтів групи А та у 4 (23,5%) групи В (p = 0,45). У дітей молодшого віку це були 3 пошкодження стегнової артерії та 2 тромбози стегнової артерії. У підлітків спостерігали 1 міграцію стента через дугу аорти, що вимагало негайного видалення стента та хірургічної коррекції дуги аорти; 1 тромбоз під'язикової артерії (hypoglossal

artery), який потребував імплантацією стента; 1 тромбоз стегнової артерії (була проведена тромбектомія Фогарті); та 1 пошкодження стегнової артерії, яку лікували хірургічним пластиром. Найбільш частими безпосередніми ускладненнями були проблеми з доступом стегнової артерії, особливо у групі пацієнтів молодшого віку, але вони не були статистично значущими порівняно з підлітками [28].

Пізні ускладнення (від 2 до 10 років після імплантації) серед пацієнтів когорти Bondanza S. et al. (2016) були констатовані в обох групах: 47,1% у дітей молодшого віку та 29,4% у підлітків (p = 0,29). У пацієнтів групи А було виявлено 5 (29,4%) рестенозів, обумовлених ростом судин, 4 з них були успішно проліковані за допомогою ендоваскулярною редилатацією стентів (у 3 випадках мала місце фракція стента, а у 1 – невелика аневризма) і 1 – відкритої операції. Автори доповідають про 1 випадок міграції стента до дистальної частини дуги аорти у виддаленому післяопераційному періоді, що вимагав хірургії, та 2 випадка оклюзії стегнової артерії. У пацієнтів старшого віку (група В) був 1 (5,8%) внутрішньостентовий рестеноз з подальшою потребою редилатації стента та його фракція через 5 років. У 2 випадках (з непокритими стентами) Bondanza S. et al. (2016) також спостерігали міграцію стента в черевну аорту; за відсутності клінічних проблем стенти залишали на місці. Автори описують одну невелику дисекцію черевної аорти без клінічних проявів, та один стеноз стегнової артерії, який потребував хірургічного втручання. У жодного з пацієнтів цієї когорти не було виявлено пізніх аневризм. Автори доповідають про 29,4% (у 5 з 17 пацієнтів) рестенозів внаслідок росту судин в групі дітей молодшого віку та лише у 1 підлітка (5,8%), p = 0,45 [26].

Bondanza S. et al. (2016) відмічають, що лікування КоА за допомогою черезшкірного стентування має ряд недоліків, особливо у маленьких дітей, що ростуть: для систем доставки стента потрібні більші розрізи стегнової артерії, що може збільшити ризик її пошкодження. Автори зазначають, що цю

проблему можна мінімізувати за допомогою поетапної дилятації стенту: спочатку роздувається низькопрофільний балон, а потім стент розширюється балоном більшого діаметра до досягнення цільового розміру. Цей прийом потребує більше вимог та часу на проведення процедури, крім того, більш широке використання стент-графтів, які потребують 2F систем доставки, може збільшити ризик ускладнень з боку стегнової артерії, особливо у пацієнтів молодшого віку Іншим недоліком є рестеноз стента, зумовлене зростанням дитини (рис. 1.2). При цьому подальші редилатації можуть спричинити фракцію стента, піддаючи пацієнтів ризику дисекції та аневризм. Тому ряд авторів рекомендують, коли це можливо, імплантувати стент, здатний досягти кінцевого діаметра дорослої аорти (від 18 до 22 мм), а згодом його продилятувати, щоб мінімізувати ризик його міграції або фракції, навіть якщо такий вибір може вплинути на тип та викривленість стента, що вимагає використання більших систем доставки стенту [28, 54, 60].

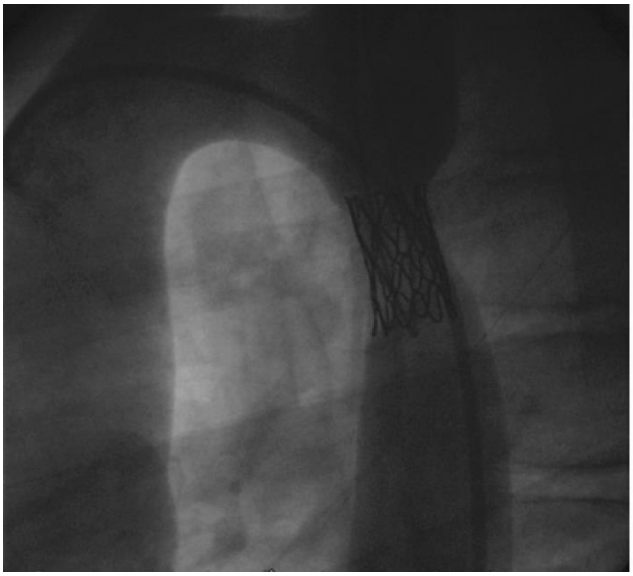

Рис. 1.2. Стеноз раніше імплантованого стента, зумовлений зростанням дитини (адаптовано з Bondanza S. et al., 2016).

Дотепер залишається дискутабельним питання вибору методу лікування КоА у новонароджених. Хірургічне втручання є оптимальним варіантом, але може бути невиправданим у важкохворих немовлят зі складною анатомією вади. У таких складних випадках рекомендують балонну

дилатацію, однак за причиною високої частоти рестенозу після цієї процедури саме імплантацію стента розглядають, як місток до остаточного хірургічного лікування [10, 23].

Arfi AM et al. (2018) повідомляють про досвід 15-річного спостереження пацієнтів (n=4), яким було проведено стентування критичної КоА у періоді новонародженості, оскільки хірургічне втручання не можна було провести. У цьому дослідженні трьом вижившим дітям булі проведені багаторазові дилатації первинних стенті. Один з трьох виживших не потребував подальшого розширення стенту після досягнення 5-річного віку і залишався стабільним до моменту публікації статті. Стенти Cheatham Platinum на балонах високого тиску імплантували всередину первинних стентів 2 немовлятам, у яких розвинувся рестеноз внаслідок соматичного зростання. Ці стенти були додатково розширені за допомогою балона високого атмосферного тиску. При цьому в обох випадках після проведення процедури стегнові артерії були тромбовані та реканалізовані. Протягом 15 років спостереження не було документовано градієнту тиску у місці КоА при ехокардіографії у жодного з обстежених цієї когорти. Діти не малі артеріальної гіпертензії та не отримували медикаментозного лікування. На думку Arfi AM et al. (2018), хоча хірургічне втручання залишається стандартом лікування КоА у немовлят, імплантація стента у пацієнтів із складними ВВС є здійсненною та ефективною процедурою та проведення редилатацій не сприяють додатковому ризику міграції стента. Arfi AM et al. (2018) зазначають, що розробка та впровадження у практику біопоглинаючих та рослинних стентів може покращити результати ендоваскулярного лікування КоА у немовлят [10].

Bentham J. et al. (2010) описують результати ендоваскулярного стентування у 11 немовлят у віці від 3 днів до 12 місяців (медіана віку – 46 днів, медіана віку – 4 кг). У 10 обстежених цієї когорти хірургічне втручання передувало імплантациї стента. Чотири дитини мали складну обструкцію дуги аорти, а 7 чол. – рекоарктацію. Зниження пікового систолічного градієнта до

<10 мм. рт. ст. було досягнуто у 7 з 10 пацієнтів (70%). Після проведеного лікування діаметр місця обструкції вірогідно збільшився 1,60 мм до 4,90 мм (p = 0,001), а піковий систолічний градієнт з 45 мм.рт.ст. до 8 мм. рт.ст. (p <0,0001). Ускладнення мали місце у 2 пацієнтів (18,1%), у одного з яких потребувало проведеня хірургічного втручання, а у другого – встановлення ще 1 стента. Медіана спостереження становила 42 міс. (діапазон 0,4-5,5 років), причому два пацієнти (18,1%) померли після 15 міс. та 16 міс. після встановлення стенту. З дев'яти живих пацієнтів шість (66,7%) з тих пір пройшли подальшу ангіопластику із середнім інтервалом часу 9 міс. (діапазон 2-33міс.). Довгострокові ускладнення не булі документовані у жодного пацієнта. Bentham J. et al. (2010) дійшли висновку, що встановлення ендоваскулярного стенту у немовлят технічно можливо здійснити з хорошими результатами, досяжними навіть у новонароджених. Однак автори зазначають, що такий варіант лікування КоА слід розглядати, як варіант лише у складних випадках, коли результати хірургічного втручання є менш сприятливими [23].

1.6. Особливості лікування коарктації аорти, що було діагностовано під час вагітності.

Наразі кількість жінок з коартацією аорти, які досягли репродуктивного віку представляють більшість вагітних жінок із вродженими вадами серця [43, 138]. Та обговорювана вада серця може бути виявлена вперше під час вагітності [11, 43].

Під час вагітності фізіологія серцево-судинної системи зазнає глибоких змін [98, 999]. З 3-й по 7-й місяць вагітності збільшується як ударний об'єм серця, так і частота серцевих скорочень, а серцевий викид зростає до 50% [11, 132]. При цьому під впливом гормональних факторів відбувається ремоделювання судин, що призводить до ослаблення артеріальної стінки [20, 132, 135]. Серцево-судинні зміни, пов'язані з вагітністю, створюють додаткове навантаження на фізіологію коарктації [14, 15, 43]. Першим критичним

періодом є 7-мий місяць вагітності, коли відбуваються раптові зміни балансу артеріального тиску [20]. Під час пологів у пік кожного скорочення матки кров'яний тиск і серцевий викид жінки зростають приблизно на 20%, що є другим критичним періодом для патофізіології КоА [14].

Некоригована КоА під час вагітності може загрожувати життю як матері, так і плоду [11]. Відповідно до рекомендації Європейського кардіологічного товариства (ECS) щодо лікування серцево-судинних захворювань під час вагітності [108], КоА та рекоарктація належать до III та IV категорій серцево-судинного ризику матері за класифікацією ВООЗ. Категорія III - це ураження, що пов’язані зі значним збільшенням материнської смертності або захворюваності та потребують консультацій експертів [108]. Ускладнення для вагітної жінки можуть включати мозкові крововиливи, дисекцію розрив аорти, застійну серцеву недостатність, гіпертонічний криз та інфекційний ендокардит [11, 43, 132].

Артеріальна гіпертензія є загальним клінічним проявом обговорюваної вади серця та її лікування у вагітних залишається значної проблемою кардіології та акушерства [11, 67, 132]. Визначення гіпертонії у вагітних зазнавало змін з часом [34, 84]. Більш старі дослідження визначали артеріальну гіпертензію вагітних при діастолічному АТ (ДАТ) ≥ 90 мм рт.ст., тоді як новіші – включають жінок із систолічним АТ (САТ) ≥ 140 мм рт.ст. або ДАТ ≥ 90 мм рт.ст. Подібним чином визначення тяжкого ступеню гіпертонії під час вагітності було зменшено з ≥ 170/110 мм рт.ст. до ≥ 160/110 мм рт.ст. [92].

Krieger EV et al. (2011) виявили, що частота гіпертонічних ускладнень під час вагітності становила 24,1 ± 3,3% для жінок із коарктацією порівняно з 8,0 ± 0,1% для обстежених без обговорюваної ВВС (ОШ 3,6, ДІ 95%, 2,5). У когорті Vriend Joris WJ et al. (2005) цей показник серед вагітних з КоА складав 20,6% [132].

За рекомендацією ESC (2018) гіпертонію слід лікувати для запобігання гіпоперфузії плаценти, проте інгібітори ангіотензин-перетворюючого ферменту, блокатори ангіотензин-рецепторів, аміодарон та спіронолактон заборонені. Збільшений об’єм плазми, нирковий кліренс та активність ферментів печінки у вагітних змінюють фармакокінетику препаратів, що часто призводить до необхідності збільшення дози [20]. Тіазидні діуретики та інгібітори ангіотензин-перетворюючого ферменту протипоказані при вагітності [40, 108]. Лабеталол - альфа-блокатор з неселективними властивостями бета-блокування не робить ніякого впливу на матково-плацентарний кровотік і призводить до хорошого і стійкого контролю артеріального тиску, тому його вважають найкращим антигіпертензивним засобом у вагітних з КоА [40, 108].

Ендоваскулярне втручання у вагітних показано при рефрактерній до медикаментозній терапії артеріальній гіпертензії [43, 108]. Такий метод лікування КоА продемонстрував численні переваги перед відкритою хірургією у післяпологовому періоді [30, 77]. З причин розривів інтими та розвитку мішкоподібних або веретеноподібних аневризм аорти у вагітної пацієнтки після балонної ангіопластики КоА, слід уникати цього методу у такої категорії пацієнтів [102].

За рекомендаціями ESC (2018) ендоваскулярне втручання у вагітних з КоА потрібно проводити після 4-го місяця вагітності та дози опромінення для плоду мають бути нижче 50 мГр. На цей час органогенез завершений, щитовидна залоза плода все ще неактивна, а об’єм матки все ще малий, тому відстань між плодом і грудною клітиною є більшою, ніж у наступні місяці. Потенційні ризики впливу іонізуючого випромінювання на плід залежать від стадії вагітності та поглиненої дози [108]. Ризики найвищі під час органогенезу та раннього внутрішньоутробного періоду, нижчі у другому триместрі та найменші у третьому триместрі. На ранніх термінах вагітності (включаючи передімплантацію на 0-8 день) висока частота спонтанного

аборту ускладнює адекватну оцінку рентгенологічної внутрішньоутробної смертності, хоча це відбувається на інших етапах гестації в дозі > 250 мГр . Індуковані радіацією порушення (як правило, дози 100-200 мГр) включають затримку росту, інтелектуальну недостатність, злоякісні новоутворення та неврологічні наслідки. Періоди найбільшої вразливості плода включають затримку росту на 8-56 дні, мікроцефалію на 14-105 день та інтелектуальний дефіцит / судоми / важку розумову відсталість на 56-105 день. Тому рентгенологічні обстеження та процедури слід проводити після закінчення основного періоду органогенезу (> 12 тижнів вагітності) [108].

Описані лише декілька випадків перкутанного лікування КоА під час вагітності [10, 43]. Assaidi A. et al. у 2013 р. повідомили про досвід балонної дилатації та стентування нативної КоА у 22-річної вагітної жінки з гіпертонічною хворобою. Протягом 24 місяців клінічного спостереження не спостерігалось жодних побічних явищ чи рекоарктації. На думку Assaidi A. et al. (2013) коарктацію аорти можна успішно лікувати під час вагітності за допомогою транскатетерної терапії [10].

У 2020 році Ciresi C. M. et al. представили випадок із 18-річною жінкою на 11 тижні вагітності з некорегованою КоА, що була госпіталізована з приводу сильного болю нестенокардичного характеру у грудній клітці протягом 2 днів. Градієнт інвазивного тиску до втручання становив 15 мм, рт. ст. Був імплантований стент Palmaz 3110 на 18-4-міліметровому балоні. Залишковий градієнт через низхідну аорту після встановлення стента зменшився до 0 мм рт. [43].

Warnes CA (2015) зазначає, що через аортопатію, пов’язану з коарктацією, існує підвищений ризик розшарування аорти не тільки через збільшення серцевого викиду, але через те, що гормональні зміни вагітності «розм’якшують» аорту, роблячи її більш вразливою до аневризмоутворення та дисекції [135]. Plunkett M. D. et al. (2000) відзначають, що гостра диссекція аорти рідко спостерігається у молодих пацієнтів, більше 50% випадків цього

ускладнення у жінок у віці до 40 років відбувається саме під час або після вагітності [101].

Висновки до розділу 1

1. Досконалий огляд літературних даних та аналіз досвіду передових кардіохірургічних клінік в ендоваскулярному лікуванні коарктації аорти дозволив визначити актуальні питання, які до сьогодення залишаються не вирішеними.

2. Потребує розробки диференційний підхід до черезшкірного стентування перешийку аорти з урахуванням анатомічних особливостей вади та віку пацієнтів.

3. Необхідно розробити підхід до ендоваскулярного лікування КоА для зменшення можливих ускладнень.

4. Потребує вивчення ефективності та безпечності як для вагітної, так і для плода проведення ендоваскулярного стентування коарктації аорти під час вагітності.

Матеріали розділу викладені в наступних публікаціях: [4, 42].

РОЗДІЛ 2
ДИЗАЙН, МАТЕРІАЛИ ТА МЕТОДИ ДОСЛІДЖЕННЯ. КЛІНІЧНА ХАРАКТЕРИСТИКА ХВОРИХ

2.1. Дизайн та матеріали дослідження

Робота виконана на базі Державної установи «Національний Інститут серцево-судинної хірургії імені М.М. Амосова Національної академії медичних наук України».

Для досягнення мети і вирішення поставлених завдань нами протягом 2008-2021 рр. було проведено комплексне поглиблене обстеження та ендоваскулярне лікування 194 пацієнтів у віці від 3 днів до 60 років з коарктацією аорти різних анатомо-морфологічних варіантів.

Проведення дослідження ґрунтувалося на етичних принципах наукових досліджень з включенням пацієнтів (Гельсінська декларація) і положень рекомендацій належної клінічної практики (GCP - good clinical practice). Дизайн дослідження затверджено комісією з питань етики ДУ «НІССХ ім. М.М. Амосова НАМН України» (Протокол №8 від 26.06.2023). Робота є фрагментом НДР «Розробити та вдосконалити сучасні інноваційні технології ендопротезування коарктації аорти у GUCH-пацієнтів» (строк виконання 2021-2023 рр.).

Представлена робота складалась з двох етапів – проспективного та ретроспективного (рис 2.1). На першому етапі (когортне проспективне дослідження) всім обстеженим (n=194) було поведено стентування коарктації аорти на основі розробленого алгоритму підбору обладнання залежно від віку пацієнту та анатомо-морфологічної характеристики обговорюваної вродженої вади серця (рис 2.1). На другому етапі були проаналізовані результати проведеного перкутанного лікування коарктації аорти у всіх обстежених (n=194).

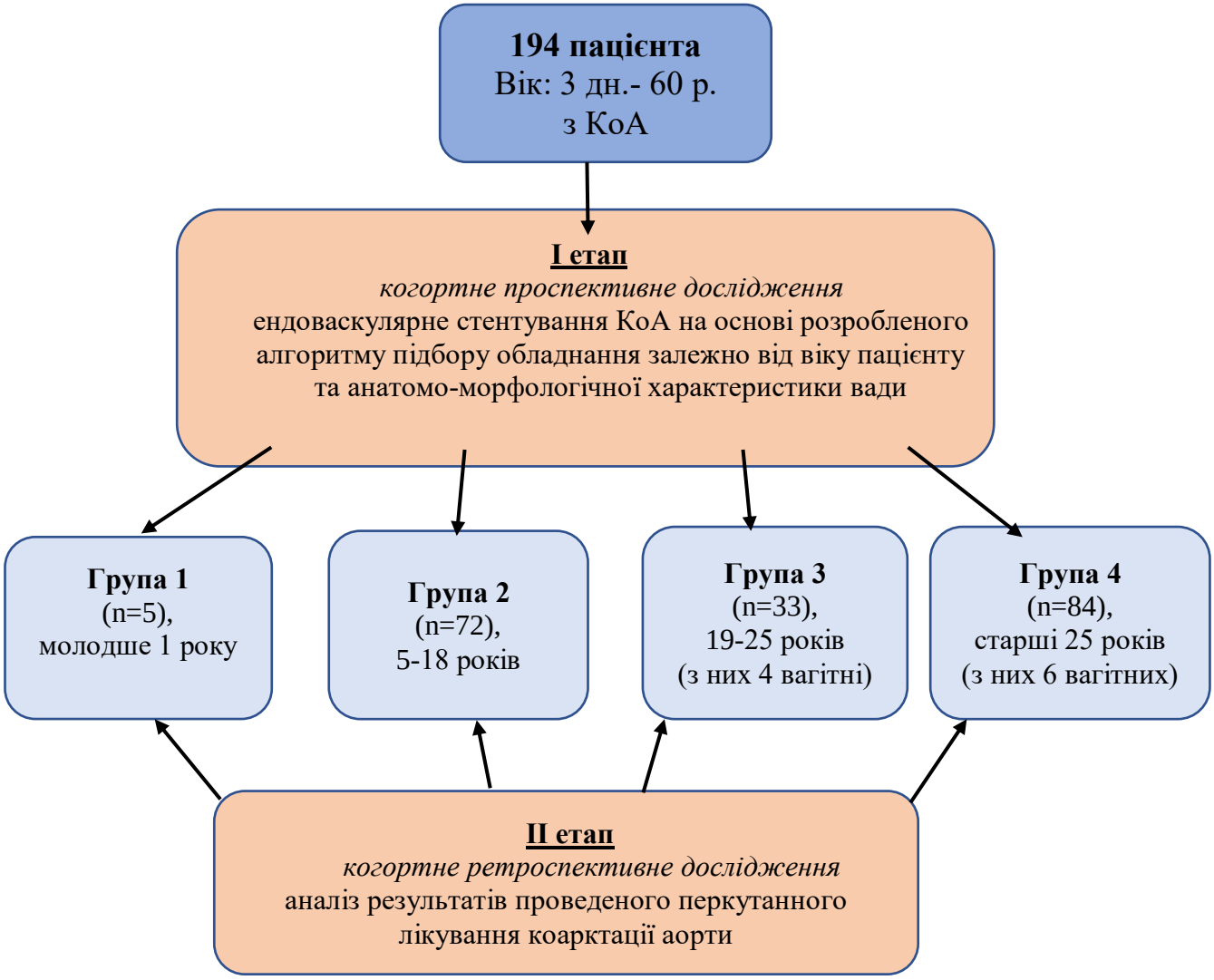

Рис. 2.1. Дизайн дослідження.

За віковим критерієм обстежені пацієнти були поділенні на чотири групи дослідження (рис. 2.1.). Першу групу (група 1) склали 5 пацієнтів (2,6%) першого року життя. До другої групи (група 2) було віднесено 72 дитини (37,1%) у віці від 5-ти до 18 років. Третя група (група 3) обстежених включала 33 пацієнта (17,0%), віком від 19 до 25 років, в тому числі 4 вагітні жінки. Четверта група (група 4) дослідження складалась з 84 хворих (43,3%) старше 25 років склали, в тому числі 6 вагітних жінок. Така невелика кількість

пацієнтів групи 1 обумовлена тим, що випадки ендоваскулярних втручань при коакртації аорти у пацієнтів молодше 1 року є виключними і проводяться при наявності комплексних вроджених вад серця та неможливості проведення хірургічної корекції. В нашій когорті пацієнтів не було жодної дитини у віці 1-4 роки, тому що хворим з коарктацією аорти зазначеної вікової категорії рекомендована хірургічна корекція цієї вади. Розподіл пацієнтів нашого дослідження за віковою характеристикою з визначенням групи старше 25 років обумовлений доведеними даними низки авторів, що саме після 25 років спостерігаються вікові структурні зміни інтими аорти [19].

Верифікацію діагнозу проводили з використанням лабораторних та інструментальних методів згідно рекомендацій Європейського кардіологічного товариства, міжнародних критеріїв та міжнародної класифікації хвороб X перегляду (Q25.1 – Коарктація аорти).

Всі дорослі пацієнти підписували інформовану згоду на проведення обстеження так лікування. При включенні в дослідження кожної дитини отримували інформовану згоду батьків або законного представника хворого на участь у ньому. Текст інформованої згоди був розроблений на підставі біоетичної експеризи локальним незалежним етичним комітетом.

2.2. Клінічна та параклінічна характеристика обстежених пацієнтів з коарктацією аорти. Стан серцево-судинної системи обстеженого контингенту (n=194)

Груповий розподіл обстежених пацієнтів з коарктацією аорти (n=194) за віковою характеристикою представлений на рис. 2.2. Середній вік обстежених пацієнтів відображений в табл. 2.1.

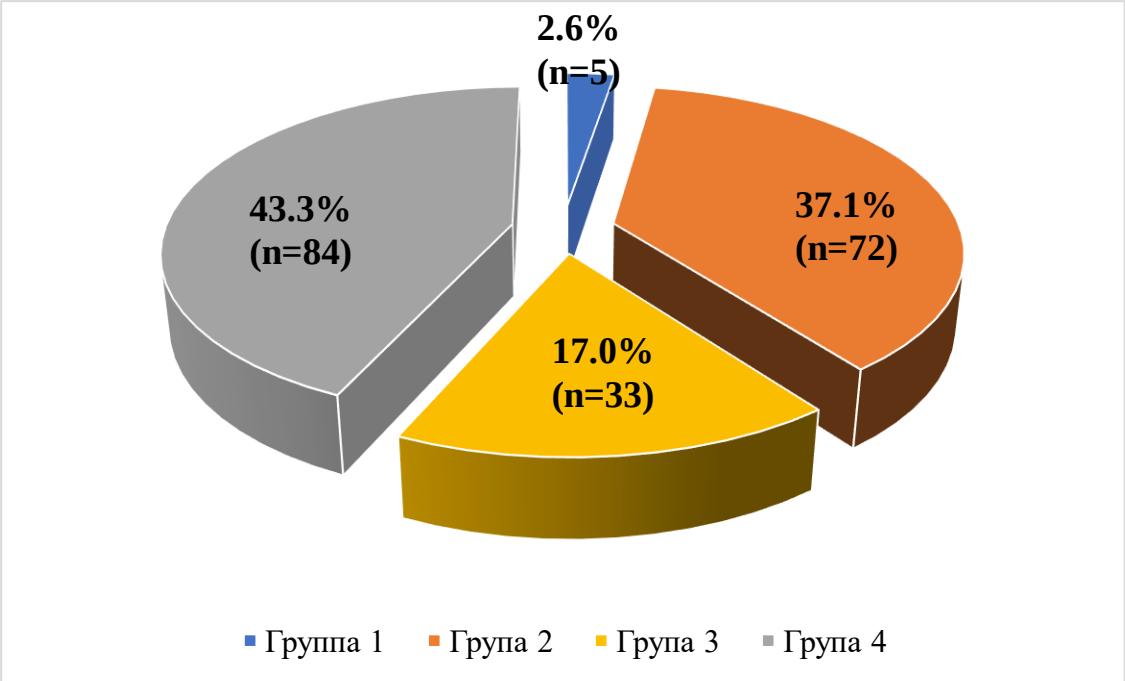

Рис. 2.2. Груповий розподіл обстежених пацієнтів з коарктацією аорти (n=194) за віковою характеристикою

Як представлено на рис. 2.2, найбільшу частку (43,3%) нашої когорти пацієнтів склали хворі старші 25 років. Середній вік пацієнтів цієї групи дорівнював 36,25 ± 0,98 років (табл. 2.1), найстаршим хворим на момент, проведеного нами перкутанного лікування коарктації аорти було 60 років.

Частка пацієнтів віком від 19 до 25 років дорівнювала 17,0% (рис. 2.2), середній вік в цій групі складав 22,1 ± 1,94 років (табл. 2.1).

Згідно даних, представлених на рис. 2.2, обстежені вікової категорії 5-18 років складали 37,1% нашої когорти пацієнтів (рис 2.2), середній вік – 13,0 ± 3,76 років (табл. 2.1.).

Найменшу кількість пацієнтів обстеженого контингенту (n=5, 2,6%) складали діти першого року життя. Наймолодшому хворому з коарктацією аорти на момент проведення нами ендоваскулярного лікування обговорюваної вади серця було 3 дні, найстаршому – 11 місяців, середній вік цієї групи дорівнював 3,5±1,60 місяців (табл.2.1).

Таблиця 2.1

Середній вік обстежених пацієнтів (n=194)

Вік	Група 1 (n=5)	Група 2 (n=72)	Група 3 (n=33)	Група 4 (n=84)
	Молодше 1 р.	5-18 р.	19-25 р.	Старше 25 р.
Середній вік (M±m)	3,5±1,60 міс.	13,0±3,76 р.	22,1±1,94 р.	36,25±0,98 р.

Груповий розподіл обстежених пацієнтів з коарктацією аорти (n=194) за статевою характеристикою представлений в табл. 2.2.

Таблиця 2.2

Стать обстежених пацієнтів (n=194)

Стать	Абс. (%)			
	Група 1 (n=5)	Група 2 (n=72)	Група 3 (n=33)	Група 4 (n=84)
Чоловіча	4 (80,0)	49 (68,1)	17 (51,5)	48 (57,1)
Жіноча	1 (20,0)	23 (31,9)	16 (48,5)	36 (42,9)

Слід відзначити, що в усіх групах нашого дослідження переважали пацієнти чоловічої статті з досягненням статистично значущої різниці серед пацієнтів дитячого віку: у групі 2 (чоловіки – 68,1%, жінки – 31,9%, $p \leq 0,05$) та групі 1 (80,0% і 20,0 % відповідно, $p \leq 0,05$).

Груповий розподіл обстежених пацієнтів (n=194) за 7 дослідженими анатомо-морфологічними варіантами коарктації аорти представлений в табл. 2.3.

Таблиця 2.3.

Анатомо-морфологічний варіант коарктації аорти у обстежених пацієнтів (n=194)

№ п/п	Анатомо-морфологічний варіант коарктації аорти	Група 1 (n=5)		Група 2 (n=72)		Група 3 (n=33)		Група 4 (n=84)	
		Абс.	%	Абс.	%	Абс.	%	Абс.	%
1.	Дискретна коарктація	0	0,0	45	62,5	22	66,7	63	75,0
2.	Коарктація у поєднанні з кінкінгом аорти	0	0,0	3	4,2	3	9,1	6	7,1
3.	Гіпоплазія сегмента А дуги аорти	3	60,0	9	12,5	4	12,1	2	2,4

4.	Гіпоплазія сегментів B, C дуги аорти	0	0,0	3	4,2	0	0,0	2	2,4
5.	Гемодинамічний перерив дуги аорти	0	0,0	1	1,4	1	3,0	6	7,1
6.	Рекоарктація	2	40,0	10	13,8	3	9,1	5	6,0
7.	Фіброзно-м'язева дисплазія	0	0,0	1	1,4	0	0	0	0,0

Статистично значимої різниці між показниками встановлено не було ($p>0,05$).

Як представлено в табл. 2.3, серед досліджених 7 анатомо-морфологічних варіантів коарктації аорти у обстежених старше 25 років було діагностовано 6, найбільш частим (75,0%) з яких була дискретна КоА (n=63). Коарктація у поєднанні з кінкінгом у пацієнтів цієї групи була документована у 6 чол. (7,1%). Рекоарктація у хворих старше 25 років була виявлена у 6,0% випадку (n=5). Гіпоплазію сегмента А та сегмента В дуги аорти мали по 2 пацієнта цієї вікової групи (2,4% та 2,4%, відповідно). У 7,1% обстежених (n=6) нашої когорти групи 4 був діагностований гемодинамічний перерив аорти. Слід відзначити, що найбільша доля обстежених пацієнтів із гемодинамічним переривом аорти констатована саме у пацієнтів старше 25 років, у порівнянні з іншими групами (3,0% в групі 3 та 1,4% в групі 2). Цей анатомо-морфологічний варіант коарктації аорти є складним для діагностики, при ехокардіографії градієнт у низхідній частині дуги аорти не реєструється та зазвичай його можна запідозрити у пацієнтів старшого віку, коли розвивається артеріальна гіпертонічна хвороба.

У пацієнтів групи 3 (n=33) було виявлено 5 з 7 досліджених анатомо-морфологічних варіантів коарктації аорти. Найбільш частим варіантом (66,7%, n=22), як і в групі 4 була дискретна коарктація аорти. У 4 пацієнтів (12,1%) було діагностовано гіпоплазія сегмента А дуги аорти. Коарктація у поєднанні з кінкінгом у пацієнтів цієї групи була документована у 3 чол. (9,1%). Гемодинамічний перерив дуги аорти мав 1 пацієнт (3,0%) у віці 19-25 років. Рекоарктація у хворих групи 3 була верифікована у 9,1% випадків (n=3).

Як відображено у табл. 2.3, обстежені діти та підлітки нашої когорти (група 2) мали найбільшу кількість (7) досліджених анатомо-морфологічних варіантів коарктації аорти у порівнянні з іншими групами. Найбільш частим варіантом (62,5%, n=45), як і в групі 4 та в групі 3 була дискретна коарктація аорти. У 13,8% випадків пацієнтів (n=10) була документована рекоарктація. Гіпоплазія сегмента А дуги аорти діагностована у 9 хворих (12,5%) цієї групи обстежених, В або С – у 3 чол. (4,2%). Звертає увагу, що одночасна гіпоплазія сегментів А та В дуги аорти була виявлена тільки у хворих цієї групи дослідження і складала 2,8% випадків (n=2). Коарктація у поєднанні з кінкінгом у пацієнтів цієї групи була документована у 3 чол. (4,2%). Гемодинамічний перерив дуги аорти мав 1 пацієнт (1,4%) цієї вікової категорії. Слід відмітити, що така рідкісна анатомо-морфологічна форма коарктації, як фіброзно-м'язева дисплазія була визначена тільки у однієї пацієнтки нашої когорти, вік якої складав 19 років.

У дітей першого року життя було встановлена наявність двох анатомо-морфологічних варіантів коарктації аорти: 40,0% n=2 мали рекоарктацію та інші 3 чол. (60,0%) – гіпоплазію сегмента А дуги аорти.

Всі випадки рекоарктації серед пацієнтів нашої когорти була сформована після хірургічної коррекції обговорюванної вади серця.

У пацієнтів з кожної групи дослідження були встановлені інші анатомічні особливості анатомії аорти. Серед обстежених старше 25 років (n=85) 3 пацієнта (3,5%) мали аневризму висхідного відділу грудної аорти та ще 3 чол. (3,5%) – Kommerell diverticulum; і по 1 пацієнту (1,2%) – псевдоаневризму низхідної аорти, аневризму синуса Вальсальви з проривом у праве передсердя, правосторонню дугу аорти, кальциноз висхідної аорти.

У 4 пацієнтів (12,2%) групи 3 (n=33) документована аневризма висхідного відділу грудної аорти, у 2 чол. (6,1%) – низхідного відділу.

Серед дітей та підлітків (група 2, n=72) у 5,6% випадків (n=4) констатована аневризма висхідного відділу грудної аорти, у 4,2% (n=3) –

готична дуга грудної аорти. Один пацієнт (1,4%) цієї групи обстеження мав аберантну праву підключичну артерію, що відходила від місця коарктації аорти.

В групі обстежених дітей першого року життя (n=5), у одного пацієнта (20%) було діагностовано помірну недостатність клапану неоаорти після першого етапу операції Norwood.

На момент обстеження серед нашого контингенту хворих була встановлена наявність 13 інших некорегованих вроджених вад серця (табл. 2.4).

Серед обстежених старше 25 років (n=84) 25 пацієнтів (29,8%) мали двостулковий аортальний клапан, 5 чол. (6,0%) – відкриту артеріально протоку, у 1 чол. (1,2%) діагностовано рестриктивний м’язевий дефект міжшлуночкової перегородки та ще у 1 обстеженого (1,2%) – частковий аномальний дренаж легеневих вен.

У 9 чол. (27,3%) 19-25 років був документований двостулковий аортальний клапан, 1 пацієнт (3,0%) мав вторинний дефект міжпередсердної перегородки.

Серед дітей та підлітків (n=72) у 30,6% випадку (n=22) був констатований двостулковий аортальний клапан, у 4,2% випадків (n=3) діагностовано відкрита артеріальна протока, у 2,8% (n=2) – субаортальний стеноз. По 1 пацієнту (1,4%) мали дефект міжшлуночкової перегородки, трьохпередсердне серце та вторинний дефект міжпередсердної перегородки.

В групі обстежених дітей першого року життя (n=5), були виявлені найбільш складні комбіновані вроджені вади серця. Одна дитина (вік – 3 дні життя) мала поєднання єдиного шлуночка серця з атрезією мітрального клапану, первинним дефектом міжпередсердної перегородки та дефектом міжшлуночкової перегородки. У іншого пацієнта (вік – 2 місяця життя) було встановлено комбінацію синдрому гіпоплазії правих відділів серця з

транспозицією магістральних судин та дефектом міжшлуночкової перегородки.

Таблиця 2.4.

Інші некореговані вроджені вади серця у обстежених (n=194)

№ п/п	Вроджена вада серця	Код за МКХ-10	Обстежені діти з КоА (n=194)	
			Абс.	%
1	Двостулковий аортальний клапан	Q23.9	56	28,9
2	Відкрита артеріальна протока	Q25.0	7	3,6
3	Дефект міжшлуночкової перегородки	Q21.0	4	2,1
4	Вторинний дефект міжпередсердної перегородки	Q21.1	2	1,0
5	Субаортальний стеноз	Q24.4	2	1,0
6	Частковий аномальний дренаж легеневих вен	Q26.3	1	0,5
7	Первинний дефект міжпередсердної перегородки	Q21.2	1	0,5
8	Трьохпередсердне серце	Q24.2	1	0,5
9	Єдиний шлуночок серця	Q20.4	1	0,5
10	Атрезія мітрального клапану	Q23.2	1	0,5
12	Синдром гіпоплазії правих відділів серця	Q22.6	1	0,5
13	Транспозиція магістральних судин	Q20.3	1	0,5

Набута патологія аортального клапану у нашого контингенту хворих встановлена у 4,1% випадків (n=8). Найбільш частою (3,1%) набутою патологією аортального клапану у нашого контингенту хворих була комбінована аортальна вада, яку діагностовано у 5 пацієнтів старше 25 років та у 1 підлітка.

Аортальну недостатність 1 ступеню мав один хворий 35 років. Вегетації на стулках аортального клапану були виявлені у одного обстеженого 22 років.

Патологія мітрального клапану у нашого контингенту хворих встановлена у 3,6% випадків (n=7). Найбільш частою (3,1%) набутою патологією мітрального клапану нашого контингенту хворих була його виражена недостатність, яку діагностовано у 2 пацієнтів старше 25 років, у 2 обстежених групи 3 та по 1 чол. в групі 2 та групі 1. Слід відзначити, що у хворих старше 25 років у 1 випадку виражена недостатність мітрального

клапану була поєднана з недостатністю трикуспідального клапану та ще у 1 випадку – з аортальним стенозом.

Усі обстежені пацієнти (100%) мали хронічну серцеву недостатність різного ступеню за NYHA.

Серед обстежених старше 25 років (n=84) найбільша кількість пацієнтів (n=73, 86,9%) мали ХСН I ст. У 6,0% випадків було діагностовано ХСН IIа ст. та IIб ст.

У пацієнтів групи 3 (n=33) у найбільшої кількості пацієнтів (n=30, 90,9%) була також документована хронічна серцева недостатність 1 ступеню. ХСН IIа ст. мав 1 пацієнт (3,0%), IIб ст. – 2 чол. (6,1%).

Серед дітей та підлітків у 94,4% випадків (n=68) констатована ХСН I ст., у 2,8% (n=2) – ХСН IIа ст., у 1,4% (n=1) – ХСН IIб ст.

В групі обстежених дітей першого року життя (n=5), у жодного пацієнта не було діагностовано хронічну серцеву недостатність 1 ступеню. ХСН IIа ст. була виявлена у 3 обстежених (60,0%), ХСН IIб. – у 2 чол. (40,0%).

Легенева гіпертензія була виявлена у 2 пацієнтів (2,4%) в групі 4 та у одної дитини (1,3%) групи 2. Висока легенева гіпертензія констатована у 1 пацієнта 23 років в групі 3, який мав виражену мітральну недостатність.

Порушення ритму серця та провідності було встановлено лише у 3 пацієнтів (1,5%) нашої когорти: чоловік 33 років мав синусову тахіарітмію, чоловік 49 років – фібриляцію передсердь, підліток 15 років– синдром слабкості синусового вузла.

Показники ехокардіографії, які відображують зміни срецево-судинної системи при коарктації аорти наведені у таблиці 2.5.

Таблиця 2.5

Показники ЕхоКГ (M±m) у обстежених пацієнтів (n=194)

Показники	**Група 4** (n=84)	**Група 3** (n=33)	**Група 2** (n=72)	**Група 1** (n=5)
Фракція викиду лівого шлуночка (%)	62±0,54	65±0,40	66±0,19	49±6,96

Градієнт тиску (мм.рт.ст.)	64±2,85	70±5,69	59±2,75	69±12,36
Товщина міжшлуночкової перегородки (см)	1,7±0,02	1,4±0,04	1,26±0,01	-

У всіх обстежених пацієнтів (100%) було констатовано наявність градієнту тиску між висхідним та низхідним відділах грудної аорти. У групі пацієнтів старше 25 років середнє значення обговорюваного показника становило 64 ± 2,85 мм.рт.ст, у групі 3 – 70 ± 5,69 мм.рт.ст., у групі 2 – 59 ± 2,75, у групі 1 – 69 ± 12,36 мм.рт.ст (табл. 2.6.).

При проведенні ехокардіографії у обстежених була встановлена гіпертрофія лівого шлуночка: показник середнього значення товщини міжшлуночкової перегородки у пацієнтів групи 4 складала 1,7 ± 0,02 см, групи 3 – 1,4 ± 0,04 см, групи 2 – 1,26 ± 0,01 см. У пацієнтів групи 1 оцінити середній показник товщини міжшлуночкової перегородки було практично неможливим у зв’язку з неможливістю її вимірювання у пацієнтів зі складними вадами.

Супутня соматична патологія була документована у 7 (3,6%) пацієнтів нашої когорти. Найбільш частою (2,1%) серед якої був синдром Тернера: у 1 жінки групи 4, однієї обстеженої групи 3 і у двох пацієнток групи 2. Серед обстежених старше 25 років (n=84) у чоловіка 28 років був наявним дитячий церебральний параліч, у чоловіка 49 років – патологія міокарда та помірна міокардіальна недостатність та ще у одного пацієнта 53 років – ішемічна хвороба серця, при ендоваскулярному лікуванні коарктації аорти у якого було паралельно виконано стернування коронарних артерій.

Слід відзначити, що у нашому дослідженні було проведене стентування коарктації аорти у 10 жінок впродовж та після вагітності. Найбільш детально клінічна, параклінічна характеристика та оцінка стану серцево-судинної системи цього контингенту обстежених буде наведена у розділі 5.

2.3. Методи дослідження

2.3.1 Методи клініко-інструментальних обстежень. Документами, що використовувались для детального дослідження пацієнтів, були «Медична карта стаціонарного хворого» (форма №003/о) та спеціально розроблена “Індивідуальна карта обстеження пацієнтів з коарктацією аорти, яким було проведено її ендоваскулярне лікування”, яка включала паспортну частину, питання щодо анамнезу життя та захворювання пацієнту, скарг, характеристика перебігу основного захворювання, аналіз особливостей анатомо-морфологічного варіанту коарктації, оцінка стану серцево-судинної системи, об'єктивний стан пацієнта, результати загальнокліничних лабораторних та інструментальних обстежень та лікування, особливості інтраопераційного та постопераційного періодів.

При проведення антропометричних досліджень визначення маси тіла здійснювали на вивірених маса тілах з точністю до 0,1 кг. Довжину тіла вимірювали стандартним ростоміром з точністю до 0,1см. Для оцінки відповідності між масою тіла і ростом обстежених ми провели обчислення індексу маси тіла (ІМТ) у 178 пацієнтів (за винятком дітей групи 1 та обстежених групи 3 молодше 12 років), результати якого представлені в табл. 2.5. У дітей до 12 років рівень фізичного розвитку (ФР) та його гармонійність оцінювали за допомогою вікових таблиць регресії згідно психолого-педагогічної періодизації віку М.В. Гамезо.

Пацієнтам взятим під спостереження були проведені загальноклінічні аналізи крові і сечі; визначення рівня білірубіну та його фракцій, сечовини, креатиніну, залишкового азоту; оцінка показників коагулограми.

Оглядова рентгенографія органів грудної клітки за стандартною методикою (рентген апарат UV.56) проведена всім пацієнтам нашої когорти, окрім вагітних жінок.

Комплексну оцінку стану серцево-судинної системи проводили за даними клінічного огляду (пальпація, перкусія, аускультація), стандартної

електрокардіографії (ЕКГ) та ехокардіографії (ЕхоКГ), вимірювання артеріального тиску на верхніх та нижніх кінцівках.

Стандартну електрокардіографію проводили в 12 загальноприйнятих відведеннях (стандартних, посилених від кінцівок і грудних V_1-V_6) на електрокардіографі “Siemens” (Німеччина). Оцінювали рівень водія ритму серця, ЧСС, ритмічність діяльності серця, збудливість і провідність міокарду, процеси реполяризації міокарду, тривалість інтервалу QT і розрахунок інтервалу QTc за формулою Базетта, наявність ознак гіпертрофії різних відділів серця. За нормативи електрокардіографічних показників брали дані, рекомендовані Л.М. Макаровим.

Вимірювання артеріального тиску виконувала за допомогою апарату MedTech на верхніх і нижніх кінцівках, з використанням вікових манжетів і оцінкою згідно міжнародних нормативів (центільні таблиці).

Ехокардіографію виконували за допомогою сканера (Acuson 128 XP, Vividi, Logic 3 GE). ЕхоКГ проводили в «В-», «М-» і доплеровському режимах за стандартною методикою, розробленою Асоціацією фахівців з ехокардіографії. Вивчали морфологічні особливості, розміри порожнин передсердь і шлуночків серця, наявність і розміри дефектів перетинок, особливості будови передсердно-шлуночкових клапанів, вивідних трактів правого та лівого шлуночків, стан клапанного апарату та підклапанних структур аорти та легеневої артерії, варіанти анатомії коронарних судин. Оцінювали скоротливість міокарду, обчислювали розміри клапанних кілець, фракцію викиду, обсяг порожнини лівого шлуночка, ударний об'єм, товщину задньої стінки лівого шлуночка і міжшлуночкової перетинки, масу міокарда лівого шлуночка та серцевий індекс. За допомогою доплерографії оцінювали наявність обструкції кровоплину на різних рівнях серця та магістральних судин, ступінь недостатності та зворотний кровоплин крові на напівмісячних та атріо-вентрикулярних клапанах, наявність звужень на рівні дуги аорти.

1.3.2 Магнітно-резонансна томографія серця.

З метою уточнення анатомо-морфологічного варіанту коарктації аорти дітям від 8 до 18 років та вагітним була проведена магнітно-резонансна томографія серця, яку вважають найкращим розширеним методом візуалізації для неінвазивної діагностики КоА та оцінки її параметрів. Проведення МРТ потребує використання загальної анестезії у пацієнтім молодшего віку, тому ми не проводили таке дослідження у дітей молодше 8 років.

Основною перевагою МРТ є відсутність іонізуючого випромінювання і контрастного впливу, що робить його ідеально відповідним для багаторазових зображень. МРТ може точно визначити місце розташування і гемодинамічну (фазово-контрастний аналіз) значимість коарктації, оцінити однобічність дуги, патерни розгалуження і довжину залученого сегмента. Цей метод також дозволяє вибрати ідеальний розмір і довжину стента. Також за допомогою МРТ можливо оцінити серцеву функцію або наявність ішемічних змін в міокарді. Крім того, цей метод є дуже корисним для спостереження стану серцево-судинної системи пацієнта після імплантації стента.

1.3.3 Комп'ютерна томографія. З метою уточнення анатомо-морфологічного варіанту коарктації аорти всім пацієнтам нашого дослідження (окрім дітей від 8 до 18 років та вагітним жінкам) була проведена комп'ютерна томографія серця та магістральних судин.

Цей метод має декілька переваг у порівнянні з МРТ: високу просторову роздільну здатність, більш короткий час захоплення, наявність металевих імплантатів не є протипоказанням, а наявність попередньої імплантації стента не призводить до артефакту шумового сигналу. Проте, КТ не може надати геодинамічну інформацію, таку як піковий градієнт тиску у місці коарктації та і ступінь колатерального кровоплину.

1.3.4 Метод ендоваскулярного (перкутанного) стентування коарктації аорти та типи стентів. У всіх випадках крім одного попередню діагностичну катетеризацію та саму процедуру проводили через

трансфеморальний доступ за Селдінгером. У пацієнта з повною окклюзією інфраренального відділу аорти – тромбована аневризма – проводили процедуру хірургічним доступом через аксілярну артерію зліва.

Доступ по Селдінгеру виконували голкою Gage 21 (Cordis, Jondon&Jonson, USA) у новонароджених та Gage 18 у дорослих пацієнтів. В подальшому для пункції феморальної артерії почали застосовувати Micropuncture Kit (Cook Medical, USA).

Пункцію стегнової вени у дорослих необхідно проводити під контролем рентгену, анатомічними орієнтирами при відсутності чіткої пульсації служать головка стегнової кістки, відступ приблизно на 3 сантиметри латеральніше від медіальної поверхні стегна та на пів сантиметра вниз від пупартової складки. При пункції судини голку направляють під кутом в 45 градусів паралельно ходу судин нижніх кінцівок. Під час проколу артерії голка не повинна виходити за середину головки стегнової кістки для уникнення ризику виникнення позаочеревинної гематоми. При занадто низькому пунктуванні артерії можливий прокол глибокої феморальної артерії або біфуркації судин, що після постановки великої системи доставки може привести до розвитку стегнової гематоми або псевлоаневризми стегнової артерії. Судину необхідно проколоти з однієї верхньої стінки вище відходження глибокої артерії стегна. Після проколу через голку необхідно ввести незначну кількість контрастної речовини для підтвердження чіткої позиції всередині артерії. Через голку в просвіт судини заводили провідник 0,18 inch. з подальшим заведенням розширювача з внутрішнім катетером. Наступним кроком проводили вилучення внутрішнього катетера та встановлення провідника 0,35 inch. для відповідного інтродюсера або пропускали цей крок при використанні інтродюсерів на 0,18 inch. провідник. При використанні голки Gage 18 доступ проводили за такою самою методикою. Пункція феморальної артерії у новонароджених з коарктацією, хоч і проводиться за вищезазначеною методикою, лише меншими за розмірами голками та провідниками, але є

набагато складнішою та потребує відмінних навиків володіння підколом артерії за Селдингером у дітей цієї вікової категорії.

Останнім кроком для забезпечення доступу проводили постановку інтордюсерів 4,5,6 F (Terumo, Japan). При впровадженні інтродюсера по провіднику в артерію необхідно постійно проводити ротаційні рухи по годинниковій стрілці та проти для більш плавного входу пристрою у просвіт судини. Розширювач разом з провідником забирали з просвіту інтродюсера та проводили промивання останнього фізіологічним розчином.

Для повторного підтвердження правильного місця входження інтродюсера в просвіт судини проводили контрольну ангіографію з контрастуванням феморальної артерії, при незадовільному місці постановки інтролюсера переходили на протилежну кінцівку у 5 випадках – 3,5%.

До застосування довгих систем доставки використовували біфеморальний доступ. При якому через одну артерію заводили ендопротез а через іншу виконували діагностичні маніпуляції. Проте, даний підхід не є наразі доцільним.

У випадках “гемодинамічного перериву” перешийка аорти також використовували трансрадіальний доступ. Методика проведення якого є стандартною та дуже подібна до пункції стегнової артерії за Селдингером.

Після промивання інтродюсерів проводили гепаринізацію пацієнта з розрахунку 100 Од./кг для дорослих пацієнтів і дітей старше одного року та 50 Од./кг – для немовлят.

Для пришвидшення виконання процедури застосовували вимірювання тиску у нисхідній аорті безпосередньо через боковий портал інтродюсера одразу після ввеcдення гепарину.

Через гемостатичний замок використаного пристрою проводили ретроградно по черевній, а згодом по грудній аорті катетер Multi purpose MPA 4,5,6 Fr (Cordis, Jonson&Jonson, USA) з J-подібним гідрофільним провідником (Terumo, Japan). Форма катетера MPA найкраще підходить для проходження

звуження перешийку по, в стою чергу гідрофільний провідник дозволяє плавно без травмування коарктаційної перетяжки проходити звуження та має застосовуватись практично у всіх випадках.

Найкращою проекцією для проходження звуження є бокова або LAO 90. В латеральній площині Боталова зв'язка розташована між аортою та легеневою артерією, у напрямку від грудини до хребта спереду назад і саме біля неї в переважній більшості випадків розташований просвіт звуження.

При виникненні проблем з проходженням використовували ангіографію через катетер MPA в двох проекціях – прямій AP та боковій LAO 90 для більш чіткої візуалізації анатомії звуження та локалізації просвіту судини в місці коарктації.

Використовували контрастну речовину "Візіпак" для маленьких дітей та підлітків, а також "Омніпак", "Оптірей".

По провіднику заводили катетер в висхідну аорту та проводили вимірювання тиску у всіх відділах грудної аорти, включаючи висхідну та кожен сегмент дуги аорти. Після проведення гемодинамічного обстеження та документування градієнту систолічного тиску в місці звуження, виконували заміну катетера MPA на катетер Pig Tail (Cordis, Jonson&Jonson, USA) за допомогою провідника Amplatzer super stiff (Cordis, Jonson&Jonson, USA). Підтягували останній катетер до місця коарктації, так щоб вушко катетера та бокові отвори розташовувалися а сегменті А дуги аорти або дещо вище місця звуження при юкстапідключичній коарктації. Ангіографію виконували в двох проекціях – AP та LAO 90.

Еноваскулярні втручання проводили на апаратах Simens Angioscop, Simens Axiom, Toshiba та Simens Artis Zee Biplane.

Після ангіографії вимірювали сегменти A, B, C дуги аорти та низхідну аорту ближче до місця діафрагми. Також проводили калькуляцію найбільш звуженої ділянки судини та вимірювали довжину необхідного стентастосовно аорти в місці звуження.

Технологія виготовлення стентів широко розвивалася в останні роки, і в даний час існує значний їх спектр, доступних для перкутанного лікування коарктації аорти, які розрізняються за ступенем гнучкості, профілем, ракурсу при розширенні, максимальному діаметру розширення і радіальної міцності. Вибір стента залежить від анатомо-морфологічного варіанту КоА, розміру пацієнта, кваліфікації лікаря та доступності.

Для стентування аорти у 40 пацієнтів (20,6%) нашого дослідження використовували ендопротези Palmaz, Palmaz XL та Palmaz Genesis, у 67 чол. (34,5%) – covered CP Stent, у 81 хворого (41,7%) – Andrastant, у 1 дитини (0,5%) – IntraStent Max LD. Для ендоваскулярного стентування коарктації аорти у пацієнтів першого року життя використовували коронарні стенти (Liberte, n=3, 1,5%) та переферичні стенти малого діаметру (Biotronik AG Pro-kinetic energy (n=1, 0,5%), Abbot Multi-Link vision (n=1, 0,5%)), що обумовлено неможливістю використання у дітей цього віку доставляючої системи більше 5 Fr.

Більш детальні дані, щодо опису процедури ендоваскулярного лікування коарктації аорти та підходу до вибору стента будуть розглянуті у четвертому розділі цієї роботи.

2.3.5 Математично-статистичні методи досліджень. Статистичну обробку результатів дослідження проводили методами варіаційної та альтернативної статистики з використанням комп'ютерного пакету програм "Microsoft Office", MedStat та StatTech v. 1.2.0. Перевірку вибірки на нормальність проводили за допомогою критерію Колмогорова – Смірнова. У випадках, коли аналізовані ознаки підпорядковувалися закону нормального розподілу, використовували параметричні критерії: середнє арифметичне значення показника (M), вибіркове середнє квадратичне відхилення (S), стандартна помилка середнього (m), ліва і права межа 95% довірчого інтервалу оцінки середнього значення; для порівняння кількісних ознак використовували критерій Стьюдента. Різницю вважали вірогідною при $p \leq$

0,05. Зв'язок між явищами вивчали за допомогою коефіцієнту кореляції (r) Спірмена та Пірсона,

Наявність прямої кореляційної залежності встановлювали при позитивних значеннях r, зворотній - при негативних. Сила виявленого кореляційного зв'язку оцінювалася таким чином:

- при r від 0,76 до 1,0 (від -0,76 до -1,0) - як сильний;
- при r від 0,51 до 0,75 (від -0,51 до -0,75) - як середній;
- при r від 0,26 до 0,5 (від -0,26 до -0,5) - як помірний;

Для оцінки діагностичної значимості кількісних ознак при прогнозуванні певного результату, застосовувався метод аналізу ROC-кривих. Розділяючи значення кількісної ознаки в точці cut-off визначали за найвищим значенням індексу Юдена.

Висновки до розділу 2

1. Матеріалом дослідження стали дані 194 послідовних спостережень пацієнтів у віці від 3 днів до 60 років, яким протягом 2008-2021 рр. було проведено комплексне поглиблене обстеження та ендоваскулярне лікування коарктації аорти різних анатомо-морфологічних варіантів. Така кількість спостережень є достатньою для створення бази даних с подальшим проведенням статистичного аналізу та отримання достовірних результатів.

2. Пацієнтів було розподілено на окремі групи відповідно до задач дослідження, що дало можливість систематизації особливостей патології, яка досліджується, та удосконалення підходів щодо її перкутанного лікування.

3. Спектр методів дослідження, які представлені у цьому розділі, включає сучасний набір клінічних та інструментальних досліджень, які застосовуються в клінічній практиці кардіохірургічних стаціонарів, а також сучасний статистичний підхід для обробки отриманих даних.

Матеріали розділу викладені в наступних публікаціях: [6, 7].

РОЗДІЛ 3
ОСОБЛИВОСТІ КЛІНІЧНОГО ПЕРЕБІГУ КОАРКТАЦІЇ АОРТИ У ПАЦІЄНТІВ З РІЗНИМИ ЇЇ АНАТОМО-МОРФОЛОГІЧНИМИ ВАРІАНТАМИ

3.1. Клінічна та анатомічна характеристика варіантів коарктації аорти у обстежених пацієнтів (n=194)

Дискретна коарктація аорти

В когорті обстежених пацієнтів найбільш частою анатомо-морфологічною формою обговорюваної вродженої вади серці була дискретна коарктація аорти, яка складала 67,0% (n=130), що представлено на рис. 3.1.

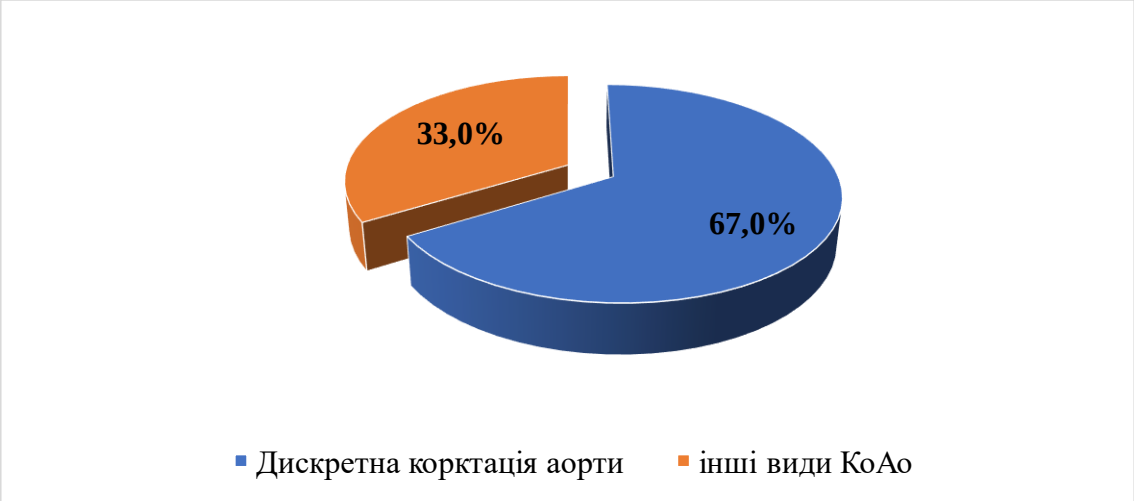

Рис. 3.1. Частка пацієнтів з дискретною коарктацією аорти (n=130) серед усіх обстежених (n=194)

Кількість пацієнтів чоловічої статі (n=79, 60,8%) превалювала над часткою жіночої статі (n=51, 39,2%), що відповідає загальній тенденції нашої когорти.

У 20 пацієнтів (15,4%) з дискретною коарктацією аорти (n=130) було діагностовано інші особливості анатомії аорти: 8 обстежених мали (6,2%) аневризму висхідної аорти, 3 чол. (2,3%) – готичну дугу, 3 обстежених (2,3%) – кальциноз висхідної аорти, 2 чол. (1,5%) – Kommerell diverticulum та по 1 пацієнту (0,8%) – псевдодисекцію нисхідної аорти, аневризму синуса

Вальсальви с проривом у праве передсердя, гіпоплазію черевної аорти, аневризму нисхідної аорти.

Інші некореговані вроджені вади серця були документовані у 51 (39,2%) обстежених з обговорюваною формою коарктацією аорти (n=130): у 37 пацієнтів (28,5%) було діагностовано двостулковий аортальний клапан, у 6 пацієнтів (4,6%) була виявлена відкрита артеріальна протока, у 2 чол. (1,5%) – дивертикул ВАП, у 2 обстежених (1,5%) – субаортальний стеноз та по 1 (0,8%) пацієнту мали вторинний дефект міжпередсердної перегородки, частковий аномальний дренаж легеневих вен, трьохпередсердне серце та дефект міжшлуночкової прегородки.

Клапанна патологія була встановлена у 11 (8,5%) обстежених: 4 (3,1%) пацієнти мали комбіновану аортальну ваду КАВ, 2 чол. (1,5%) – виражену мітральну недостатність, та по 1 (0,8%) обстеженому – двустулковий аортальний клапан, аортальну недостатність, виражену мітральну та тристулкову недостатність, аортальний стеноз у поєднанні з вираженою МН, вегетації на стулках аортального клапану.

Усі обстежені пацієнти з дискретною коарктацією аорти (n=130) мали хронічну серцеву недостатність різного ступеню за NYHA: 1 ст. - 115 (88,5%), 2а ст. – 6 (4,6%), 2б ст. – 8 (6,2%).

Рекоарктація

В когорті пацієнтів частка обстежених з рекоарктацією складала 10,3% (n=20).

Рекоарктація серед пацієнтів нашої когорти була сформована після хірургічної коррекції обговорюванної вади серця.

Кількість пацієнтів чоловічої статі (n=16, 80,0%) превалювала над часткою обстежених жіночої статі (n=4, 20,0%), що відповідає загальній тенденції нашої когорти.

У 2 пацієнтів (10,0%) з рекоарктацією (n=20) було діагностовано інші особливості анатомії аорти: 1 чол. (5,0%) – Kommerell diverticulum та у 1

пацієнта (5,0%) була встановлена помірну недостатність клапану неоаорти після першого етапу операції Norwood.

Інші некореговані вроджені вади серця були документовані у 8 (40,0%) пацієнтів: у 7 пацієнтів (35,0%) було діагностовано двостулковий аортальний клапан, та 1 пацієнт 2 місяців мав комбінацію синдрому гіпоплазії правих відділів серця з транспозицією магістральних судин та дефектом міжшлуночкової перегородки.

Клапанна патологія була встановлена у 1 пацієнта – (5,0%) помірна мітральна недостатність.

Усі обстежені пацієнти з рекоарктацією (n=20) мали хронічну серцеву недостатність різного ступеню за NYHA: 1 ст. - 17 (85,0%), 2а ст. – 2 (10,0%), 2б ст. – 1 (5,0%).

Легенева гіпертензія, порушення ритму та провідності серця не було виявлено у жодного з пацієнтів з обговорюваною формою коарктації аорти.

Коарктація аорти з гіпоплазією сегмента А дуги аорти

В когорті обстежених пацієнтів частка обстежених з коарктацією з гіпоплазією сегменту А складала 9,3% (n=18).

Результати розподілу обстежених пацієнтів з обговорюваним типом коарктаціъ свідчать про превалювання обстежених чоловічої статті (n=10, 55,6%), жінки складали 44,4% (n=8).

У 2 пацієнтів (11,1%) з коарктацією з гіпоплазією сегменту А (n=18) було діагностовано такі інші особливості анатомії аорти, як кальциноз висхідної аорти та аберантна права підключична артерія, що відходила від місця коарктації аорти.

Інші некореговані вроджені вади серця були документовані у 7 пацієнтів (38,9%): у 5 пацієнтів (27,8%) було діагностовано двостулковий аортальний клапан, у 1 пацієнта (5,6%) дефект міжшлуночкової перегородки,

одна дитина (5,6%) мала комбінацію дефекта міжпередсердної перегоротки з дефектом міжшлуночкової перегородки.

Клапанна патологія у вигляді вираженої мітральної недостатності була встановлена у 2 чол. (11,1%).

Усі обстежені пацієнти з коарктацією з гіпоплазією сегменту А (n=18) мали хронічну серцеву недостатність різного ступеню за NYHA: 1 ст.- 13 (72,2%), 2а ст. -3 (16,7%), 2б ст. – 2 (11,1%).

Легенева гіпертензія не була діагностована у жодного з пацієнтів з обговорюваною формою коарктацією аорти.

Порушення ритму та провідності серця документовано у 2 пацієнтів (11,1%): по 1 обстеженому мали слабкість синусового вузла та тахіаритмію.

Коарктація у поєднанні з "кінкінгом"

В когорті обстежених пацієнтів частка обстежених з коарктацією у поєднанні з кінкінгом складала 6,2% (n=12).

Було встановлено, що у 7 пацієнтів (58,3%) кінкінг перешийка аорти був помірний, а у 5 – виражений (41,7%).

Кількість пацієнтів чоловічої статі (n=8, 66,7%) превалювала над часткою обстежених жіночої статі (n=4, 33,3%), що відповідає загальній тенденції нашої когорти.

У пацієнтів з коарктацією аорти у поєднанні з "кінгкінгом" не було діагностовано інших особливостей анатомії аорти.

Інші некореговані вроджені вади серця були документовані у 6 (50%) обстежених з обговорюваною формою коарктацією аорти (n=12): у 4 (30,8%) пацієнтів діагностовано двостулковий аортальний клапан, у 2 (16,7%) ВАП та вторинний дефект міжпередсердної перегородки.

Клапанна патологія була встановлена у 2 випадках (16,7%) у вигляді комбінованої аортальної вади.

Усі обстежені пацієнти з коарктацією аорти у поєднанні з “кінгкінгом” (n=12, 100%) мали хронічну серцеву недостатність I ступеню за NYHA.

Легенева гіпертензія не була діагностована у жодного з пацієнтів з обговорюваною формою коарктацією аорти.

Порушення ритму та провідності серця документовано у 2 пацієнтів (16,7%): по 1 обстеженому мали миготливу аритмію та тахіаритмію.

Гемодинамічний перерив дуги аорти

В когорті обстежених пацієнтів частка обстежених з гемодинамічним переривом дуги аорти складала 4,1% (n=8).

Гемодинамічний перерив дуги аорти – це стан, коли кровоплин через перешийок аорти повністю зупиняється, а кровопостачання низхідної аорти здійснюється через колатеральні судини. З огляду ембріогенезу гемодинамічний та істинний перериви дуги аорти є різними анатомо-морфологічними варіантами коарктації. В свою чергу істинний перерив не підлягає ендоваскулярної коррекції та потребує хірургічного втручання [97, 107].

Кількість обстежених чоловічої та жіночої статі серед пацієнтів з гемодинамічним переривом дуги аорти була однаковою.

Інші некореговані вроджені вади серця були представлені у 2 пацієнтів (25%), які мали двостулковий аортальний клапан.

Серед пацієнтів з обговорюваною анатомо-морфологічною формою коарктації аорти не була встановлена наявність, інших особливостей анатомії аорти та клапанної патології.

Усі пацієнти з гемодинамічний перерив дуги аорти (n=8) мали хронічну серцеву недостатність, у більшості (87,5%, n=7) з яких було документовано 1 ст. за NYHA.

Легенева гіпертензія була діагностована у 1 пацієнта (12,5%) з гемодинамічним переривом дуги аорти.

Порушення ритму та провідності серця не було виявлено у жодного з пацієнтів з обговорюваною формою коарктації аорти.

Коарктація аорти з гіпоплазією сегментів B або C дуги аорти

В когорті обстежених пацієнтів частка обстежених з коарктацією з гіпоплазією сегментів B, C складала 2,6% (n=5).

Кількість чоловіків і жінок була майже однаковою з невеликим превелюванням обстежених жіночой статті (n=2, 40% та n=3, 60% відповідно).

У 1 пацієнта (20,0%) з коарктацією з гіпоплазією сегментів B, C (n=5) було діагностовано така інша особливість анатомії аорти, як аневризма висхідної аорти.

Інші некореговані вроджені вади серця були документовані у 1 пацієнта (20%) - двостулковий аортальний клапан.

Серед обстежених з обговорюваною формою коарктацією аорти (n=5) клапанної патології встановлено не було.

Усі обстежені пацієнти з гіпоплазією сегметнів B, C дуги аорти (n=5) мали хронічну серцеву недостатність різного ступеню за NYHA: 1 ст. - 4 чол. (80%), 2а ст. – 1 чол. (20%).

Легенева гіпертензія, та порушення ритму та провідності серця не було виявлено у жодного з пацієнтів з обговорюваною формою коарктації аорти.

Фіброзно-м'язова дисплазія

В когорті обстежених пацієнтів цей анатомо-морфологічний тип коарктації аорти був представлений у 1 випадку (0,5%) – у 17-річної вагітної, у якої обговорювана ВВС була діагностована вперше на 19 тижні гестації.

Жінка не мала інших некорегованих вроджених вад серця, особливостей аорти чи клапанної патології. Була встановлена відсутність легеневої гіпертензії або порушення ритму та провідності серця. Пацієнтка мала хронічну серцеву недостатність I ступеню за NYHA.

Результати аналізу частоти анатомо-морфологічного варіанта обговорюваної вродженої вади серця серед пацієнтів нашої когорти свідчить про достовірне (p<0,05) превалювання обстежених з дисркетною коарктацією аорти (66,5%), що представлено в табл. 3.1. З найменшою частотою констатована частка пацієнтів з КоА з гіпоплазією сегментів В, С (2,6%) та фіброзно-мязевою дисплазією (0,5%).

Таблиця 3.1.

Розподіл обстежених пацієнтів (n=194) за анатомо-морфологічним варіантом коарктації

Анатомо-морфологічний варіант коарктації аорти	n	%
Дискретна коарктація	130	67,0*
Рекоарктація	20	10,3
Гіпоплазія сегмента А дуги аорти	18	9,3
Коарктація у поєднанні з кінкінгом аорти	12	6,2
Гемодинамічний перерив дуги аорти	8	4,1
Гіпоплазія сегментів В, С дуги аорти	5	2,6
Фіброзно-м’язева дисплазія	1	0,5

Примітка: *-різниця достовірна (p<0,05) відносно частки інших анатомо-морфологічних варіантів коарктації аорти.

Результати порівняльного аналізу наявності інших некорегованих вроджених вад серця свідчать про превалювання їх частки серед обстежених з КоА у поєднанні з кінкінгом (50,0%). Серед пацієнтів з рекоарктацією, дискретною КоА та з гіпоплазією сегмента А інші ВВС були документовані з майже однаковою частотою: 38,1%, 39,5%, 38,9% відповідно. З найменшою частотою ВВС констатовані у обстежених з гемодинамічним переривом дуги аорти (25,0%) та з гіпоплазією сегментів В, С (20,0%).

Результати порівняльного аналізу частоти інших особливостей анатомії аорти свідчать про їх наявність у кожного 5-го пацієнта (20,0%) з дискретною коарктацією та у обстеженого з гіпоплазією сегментів В, С дуги аорти. У хворих з гемодинамічним переривом дуги аорти та КоА у поєднанні з кінкінгом інші особливості анатомії аорти були відсутні.

Результати порівняльного аналізу наявності клапанної патології серця свідчать про превалювання її частки серед обстежених з КоА у поєднанні з кінкінгом (16,7%). Серед пацієнтів з дискретною КоА, коарктації з гіпоплазією сегмента А дуги аорти та рекоарктацією клапана патологія була верифікована у 8,5%, 11,1%, 4,8% випадків відповідно. У хворих з гемодинамічним переривом дуги аорти та КоА з гіпоплазією сегментів В, С дуги аорти обговорювана патології була відсутня.

Результати порівняльного аналізу ступеню хронічної серцевої недостатності за NYHA свідчать про превалювання І її ст. у всіх обстежених. Звертає увагу, що ХСН 2б ст. була діагностована тільки у пацієнтів з дискретною КоА, рекоарктацією та КоА з гіпоплазією сегменту А дуги аорти з частотою 6,3%, 4,8% та 11,1% відповідно.

На етапі підготовки проведення ендоваскулярного стентування коарктації аорти за допомогою методів МРТ та КТ усім обстеженим пацієнтам (n=194) була виконана оцінка розміру місця коарктації з подальшим порівняльним аналізом отриманих показників в залежності вид анатомо-морфологічного типу обговорюваної патології, результати якого представлені на рис. 3.2.

При аналізі розміру місця коарктації було встановлено, що найбільший середній показник мали пацієнти з «кінкінгом» – 15,0 ±4,7 мм. У обстежених з дискретною коарктацією обговорюваний показник складав 3,2 ± 1,4 мм. Середній розмір у хворих КоА з рекоарктацією дорівнював 10,6 ± 3,5 мм. Показник середнього розміру місця КоА у пацієнтів з гіпоплазією сегмента А дуги аорти був на рівні 3,3 ± 1,2 мм. У обстежених з гіпоплазією сегментів В, С дуги аорти середній розмір місця коарктації дорівнював 2,8 ± 1,4 мм і був найменшим в нашій когорті дослідження.

Рис. 3.2. Показник середнього розміру місця коарктації аорти (мм) при її різних анатомо-морфологічних типах.

При КоА з кінкінгом максимальний розмір місця коарктації складав 19,0 мм (у хворого 39-ти років.)

3.2. Клініко-функціональні показники серцево-судинної системи у обстежених пацієнтів (n=194) з різними анатомо-морфологічними варіантами коарктації аорти.

Результати порівняльного аналізу показників неінвазивного артеріального тиску на верхніх на нижніх кінцівках у обстежених пацієнтів з різними анатомо-морфологічними варіантами коарктації аорти представлені в табл. 3.2.

Таблиця 3.2

Середні показники (M±m) неінвазивного артеріального тиску на верхніх і нижніх кінцівках у обстежених пацієнтів (n=194) з різними анатомо-морфологічними формами КоА

КоА	Систолічний на верхніх кінцівках	Діастолічний на верхніх кінцівках	Систолічний на нижніх кінцівках	Діастолічний на нижніх кінцівках
Дискретна коарктація аорти	176,6 ± 2,7	99,6 ± 1,7	109,7 ± 2,1	79,4 ± 1,4
Рекоарктація	161,4 ± 5,6	98,0 ± 8,6	104,7 ± 6,0	74,8 ± 5,9
Коарктація з гіпоплазією сегмента А дуги аорти	155,2 ± 9,6	106,7 ± 8,8	106,3 ± 3,8	73,7 ± 3,6
Коарктація у поєднанні з “кінгкінгом”	175,0 ± 8,7	101,7 ± 6,4	119,1 ± 7,5	81,3 ± 5,0
Гемодинамічний перерив дуги аорти	177,5 ± 26,8	103,7 ± 24,0	93,1 ± 28,0	85,0 ± 20,6
Гіпоплазія сегментів В, С дуги аорти	162,0 ± 7,5	95,0 ± 5,9	112,9 ± 8,9	76,4 ± 4,6

Як представлено в табл. 3.2, середні показники неінвазивного систолічного та діастолічного артеріального тиску на верхніх та нижніх кінцівках у обстежених пацієнтів з різними анатомо-морфологічним формами коарктації не мали вірогідної відмінності.

Результати порівняльного аналізу показників градієнту тиску у місці коарктації при різних її анатомо-морфологічних формах за даними ЕхоКГ (мм.рт.ст.) представлені в табл. 3.3.

Таблиця 3.3

Середні показники (M±m) градієнту тиску у місці коарктації за даними ЕхоКГ у обстежених пацієнтів(n=194) з різними анатомо-морфологічними формами КоА

Анатомо-морфологічні форми КоА	n	Градієнт (мм.рт.ст.)
Дискретна коарктація аорти	130	68,3 ± 2,3
Коарктація з гіпоплазією сегмента А дуги аорти	18	65,3 ± 5,8
Коарктація у поєднанні з “кінгкінгом”	12	56,3 ± 7,0
Гіпоплазія сегментів В, С дуги аорти	5	50,0 ± 3,5
Гемодинамічний перерив дуги аорти	8	26,3 ± 6,4*
Рекоарктація	20	55,0 ± 6,3

Примітка: *-різниця достовірна (p<0,05) відносно показника інших анатомо-морфологічних варіантів коарктації аорти.

Згідно даних табл. 3.3, найменший середній показник градієнту тиску у місці коарктації за даними ЕхоКГ документований у пацієнтів з гемодинамічним переривом дуги аорти, який складав 26,3 ± 6,4 мм.рт.ст та був вірогідно (p<0,05) нищє відносно рівня при інших анатомо-морфологічних варіантів КоА. Це обумовлено анатомічними особливостями цієї форми коарктації аорти, а саме наявністю вираженої розвинутої системи коллатералей.

У пацієнтів з дискретною коарктацією аорти був верифікований найбільший розбіг значень показника градієнту тиску у місці КоА за даними ЕхоКГ, який варіював від 20 до 130 мм.рт.ст, схожі дані були зафіксовані у обстежених з рекоарктацією (20-110 мм.рт.ст.). У хворих на коарктацією з гіпоплазією сегменту А та «кінкінгом» мінімальне значення обговорюваного показника дорівнювало 25 мм.рт.ст., максимальне 100 мм.рт.ст. Найменший розбіг значень показника градієнту тиску у місці КоА за даними ЕхоКГ був встановлений у пацієнтів гіпоплазією сегментів В, С (від 40 до 60 мм.рт.ст.).

Результати порівняльного аналізу показників інвазивного градієнту тиску у місці коарктації при різних її анатомо-морфологічних формах представлені в табл. 3.4.

Згідно даних табл. 3.4, найменший середній показник інвазивного градієнту тиску у місці коарктації документований у пацієнтів з рекоарктацією і складав 43,6 ± 28,2 мм.рт.ст., найвищий при гемодинамічному перериві дуги аорти – 68,8 ± 17,6 мм.рт.ст. Вірогідної різниці між середнім показником інвазивного градієнту тиску у місці коарктації в залежності від її анатомо-морфологічного типу встановлено не було.

Таблиця 3.4

Середні показники (M±m) інвазивного градієнту тиску у місці коарктації у обстежених пацієнтів(n=194) з різними анатомо-морфологічними формами КоА

Анатомо-морфологічні форми КоА	n	Градієнт (мм.рт.ст.)
Дискретна коарктація аорти	130	54,3 ± 32,0
Коарктація з гіпоплазією сегмента А дуги аорти	18	51,6 ± 22,6
Коарктація у поєднанні з “кінгкінгом”	12	44,6 ± 22,9
Гіпоплазія сегметнів В, С дуги аорти	5	40,0 ± 10,1
Гемодинамічний перерив дуги аорти	8	68,8 ± 17,6
Рекоарктація	20	43,6 ± 28,2

У пацієнтів з дискретною коарктацією аорти був верифікований найбільший розбіг значень показника інвазивного градієнту тиску у місці КоА, який варіював від 13 до 105 мм.рт.ст, схожі дані були зафіксовані у обстежених з рекоарктацією (10-90 мм.рт.ст). У хворих на коарктацією з гіпоплазією сегменту А та «кінкінгом» мінімальне значення обговорюваного показника дорівнювало 20 мм.рт.ст., максимальне 80 мм.рт.ст., у обстежених з гемодинамічним переривом дуги аорти – 50 мм.рт.ст. та 98 мм.рт.ст., відповідно. Найменший розбіг значень показника градієнту тиску у місці КоА

був встановлений у пацієнтів з гіпоплазією сегментів В, С – від 30 до 50 мм.рт.ст.

Висновки до розділу 3

1. Серед пацієнтів нашої когорти достовірне ($p<0,05$) превалювала дискретна коарктацією аорти (66,5%), у порівнянні з іншими її типами. З найменшою частотою констатована частка пацієнтів з гіпоплазією сегментів В, С (2,6%) та фіброзно-мязевою дисплазією (0,5%).
2. У обстежених з КоА у поєднанні з кінкінгом встановлена найбільша частка інших некорегованих вроджених вад серця (50,0%) та клапанної патології серця (16,7%), у порівнянні з іншими анатомо-морфологічними варіантами. У кожного 5-го пацієнта (20,0%) з дискретною коарктацією та у обстеженого з гіпоплазією сегментів В, С дуги аорти констатована наявність інших особливостей анатомії аорти.
3. При аналізі розміру місця коарктації було ідентифіковано, що найбільший середній показник мали пацієнти КоА з «кінкінгом», який дорівнював 15,0 ±4,7 мм (від 13,0 мм до 19,0 мм), а найменший – був ідентифікований у хворих з гіпоплазією сегментів В, С дуги аорти (2,8 ± 1,4 мм).
4. Найменший середній показник градієнту тиску у місці коарктації за даними ЕхоКГ виявлений у пацієнтів з гемодинамічним переривом дуги аорти, який складав 26,3 ± 6,4 мм.рт.ст та був вірогідно ($p<0,05$) нищє відносно рівня при інших анатомо-морфологічних варіантів КоА.

Матеріали розділу викладені в наступних публікаціях: [6, 7, 42]

РОЗДІЛ 4
МЕТОДОЛОГІЯ ЕНДОВАСКУЛЯРНОГО ЛІКУВАННЯ КОАРКТАЦІЇ АОРТИ

4.1. Методологія ендоваскулярного лікування коарктації аорти в залежності від анатомічних особливостей вади та віку пацієнта. Алгоритм стентування та вибору технічних засобів.

По провіднику заводили катетер в висхідну аорту та проводили вимірювання тиску у всіх відділах грудної аорти, включаючи висхідну та кожен сегмент дуги аорти. Після проведення гемодинамічного обстеження та документування градієнту систолічного тиску в місці звуження, виконували заміну катетера MPA на катетер Pig Tail (Cordis, Jonson&Jonson, USA) за допомогою провідника Amplatzer super stiff (Cordis, Jonson&Jonson, USA). Підтягували останній катетер до місця коарктації, так щоб вушко катетера та бокові отвори розташовувалися а сегменті А дуги аорти або дещо вище місця звуження при юкстапідключичній коарктації. Ангіографію виконували в двох проекціях – AP та LAO 90.

Після ангіографії вимірювали сегменти А, В, С дуги аорти та низхідну аорту ближче до місця діафрагми. Також проводили калькуляцію найбільш звуженого участка судини та вимірювали довжину необхідного стента стосовно аорти в місці звуження.

Як представлено у розділі 3 нашої роботи, найбільший показник розміру КоА мали пацієнти«кінкінгом» – 15,0 ± 4,7 мм (13,0-19,0 мм). У обстежених з дискретною коарктацією обговорюваний показник варіював від 1,0 мм до 7,0 мм та його середнє значення складало 3,2 ± 1,4 мм. Середній розмір у хворих КоА з рекоарктацією дорівнював 10,6 ± 3,5 мм (від 8,0 мм до 14,0 мм), у пацієнтів з гіпоплазією сегмента А дуги аорти – 3,3 ± 1,2 мм (1,0-5,0 мм. Найменший середній розмір коарктації був ідентифікований у хворих

з гіпоплазією сегментів В, С дуги аорти і дорівнював 2,8 ± 1,4 (від 1,0 до 4,0 мм).

Довжину ендопротеза вибирали спираючись на данні комп'ютерної томографії з ангіоконтрастуванням та безпосередні вимірювання під час процедури по ангіографії в двох проекціях (табл 4.1).

Таблиця 4.1

Середні показники (M±m) довжини стента та розміру балона у обстежених пацієнтів у (n=194), визначені під час ендоваскулярного лікування різних анатомо-морфологічних форм КоА

Анатомо-морфологічний варіант коарктації аорти	n	Розмір КоА (мм)	Довжина стента (мм)	Розмір балону (мм)
Дискретна коарктація аорти	130	3,2 ± 1,4	28,5 ± 0,5	15,7 ± 0,2
Коарктація з гіпоплазією сегмента А дуги аорти	18	3,3 ± 1,2	27,5 ± 1,8	12,2 ± 1,0
Коарктація у поєднанні з "кінгкінгом"	12	15,0 ± 4,7	33,5 ± 2,2	17,5 ± 1,0
Гіпоплазія сегметнів В, С дуги аорти	5	2,8 ± 1,4	31,2 ± 2,6	15,4 ± 1,5
Рекоарктація	20	10,6 ± 3,5	26,0 ± 2,2	14,4 ± 1,0

Як представлено в табл. 4.1, найбільший середній показник довжини стента був документований у пацієнтів з «кінкінгом» та дорівнював 33,5 ± 2,2 мм, а найменший у хворих з рекоарктацією – 26,0 ± 2,2 мм. У пацієнтів з дискретною коарктацією він складав 28,5 ± 0,5 мм, у пацієнтів з гіпоплазією сегмента А дуги аорти – 27,5 ± 1,8 мм, середній розмір стента у хворих з гіпоплазією сегментів В, С дуги аорти був на рівні – 31,2 ± 2,6 мм, а при гемодинамічному перериві дуги аорти – 30,9 ± 1,9 мм.

Вибір балона проводили так само за даними вимірювань двох методів. Застосовували загальноприйняті правила при підборі балона-катетера для розправлення ендопротезу. Балон не має перевищувати розмір сегменту В дуги аорти та діаметр аорти у місці діафрагми.

За допомогою ROC-аналізу ми провели оцінку діаметру балону від найвужчого розміру сегмента А дуги аорти.

Площа під ROC-кривою складала 0,969 ± 0,018 с 95% ДІ: 0,933 – 1. Отримана модель була статистично значущою (p < 0,001). Порогове значення кількості разів перевищування діаметру балону найвужчого розміру сегмента А дуги аорти у точці cut-off, якому відповідало найвище значення індексу Юдену, дорівнювало 3 (рис.4.1). Доведено, що оптимальний діаметр балону мав бути не більшим за три розміра найвужчого відрізку сегмента А дуги аорти (чутливість методу – 100%, специфічність – 87,2%).

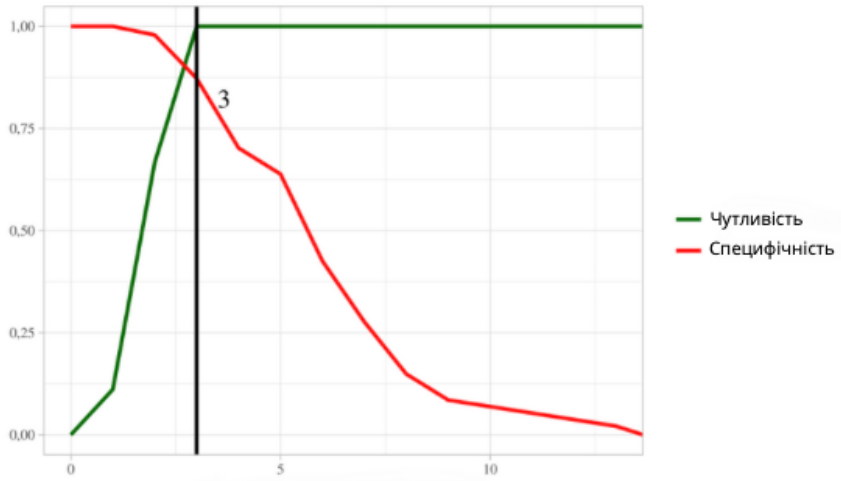

Рис. 4.1. Аналіз чутливості та специфічності діаметру балона у залежності від найвужчого відрізку сегмента А дуги аорти.

Згідно даних табл. 4.1, у пацієнтів з «кінкінгом» середній показник розміру балона був найбільшим та дорівнював 17,5 ± 1,0 мм, а найменший – у хворих з гіпоплазією сегмента А дуги аорти (12,2 ± 1,0 мм). У пацієнтів з дискретною коарктацією цей показник складав 15,7 ± 0,2 мм, у хворих з гіпоплазією сегментів В, С дуги аорти був на рівні 15,4 ± 1,5 мм, при гемодинамічному перериві дуги аорти – 13,4 ± 0,6 мм, а у хворих з рекоарктацією – 14,4 ± 1,0 мм.

Серед пацієнтів групи 4 (старші 25 років) розмір балону варіював від 12,0 до 25,0 мм, та середній показник був 19,0 ± 0,3 мм. У групі пацієнтів у віці

19 до 25 років розмір балона складав від 12,0 до 20,0 мм, середній показник дорівнював 15,5 ± 0,4 мм. У дітей 5-18 років ми використовували балон розміром від 7,0 до 22,0 мм, (середній 14,6 ± 0,4 мм). У групі немовлят (до 1 року) розмір балону варіював від 4,0 до 10,0 мм, та його середній показник був на рівні 5,6 ± 0,9 мм.

Серед пацієнтів групи 4 (старші 25 років) довжина стента варіювала від 22,0 до 45,0 мм, середній показник був 36,4 ± 0,7 мм. У групі пацієнтів у віці 19 до 25 років довжина стента була від 17,0 до 40,0 мм, середній показник дорівнював 29,8 ± 1,0 мм. У дітей 5-18 років ми використовували стент довжиною від 12 до 40 мм, (середній 26,5 ± 0,8 мм). У групі немовлят (до 1 року) довжина стента варіювала від 12 до 24 мм, та його середній показник був на рівні 17,0 ± 1,6 мм.

При віці пацієнтів старше 18 років та різкому звуженні використовували тактику двоетапного втручання з вибором балону на 30% менше від необхідного, задля запобігання травмування стінки аорти через значне її перерозтягування. Проте, підбирали балон-катетер який був достатнім для надійної фіксації ендопротезу в просвіті аорти.

Заводили катетер Pig Tail у висхідну аорту та по ньому впроваджували жорсткий провідник Amplatzer super stiff, розташовували кінчик провідника у синусі аортального клапану в 97,9% (n=190) та при необхідності у правій або лівій підключичній артерії 2,1% (n=4), зважаючи на анатомічні особливості дуги аорти.

Для стентування аорти використовували ендопротези Palmaz, Palmaz XL та Palmaz Genesis (Cordis, Jonson&Jonson, USA) у 40 пацієнтів (20,6%). Починаючи з початку 2010 року використовували CP Stent (Cheatham Platinum) у модифікації covered – «покритий стент-графт» (34,5%, n=67). З 2013 року почали також імплантувати стенти з відкритою коміркою (Andrastant) та виконали 81 процедуру (41,7%), рис. 4.2. У 1 пацієнта (0,5%) нашого дослідження був викорастений IntraStent Max LD.



Рис. 4.2. Стенти, яки були використані у пацієнтів нашого дослідження.

З кінця 2008-го року і до початку 2010-го, для розправлення ендопротезів застосовували балони Maxi LD (Cordis, Jonson&Jonson, USA) діаметром 12, 15, 18, 20, 22, 24 мм та довжиною 40 мм. За допомогою цих балон-катетерів провели 30% (n=45) втручань в досліджуваній групі пацієнтів. Слід відзначити, що дислокації стентів виникали тільки при використанні балонів Maxi LD (6,7%).

Починаючи з 2010-го року використовували виключно подвійні балони BiB (balloon in balloon) компанії Numed, USA, з діаметрами 8, 10, 12, 14, 15, 16, 18, 20, 22, 24 мм та довжиною від 30,0 до 45,0 мм з кроком в 5,0 мм. BiB балон-катетер на відміну від звичайних пристроїв має внутрішній та зовнішній балони та запобігає зміщенню стента з балону під час роздуття останнього у місці звуження аорти.

Перед введенням інтродюсерів великого діаметру переходили до монтування стентів на балони. Стент одягали на балон та розміщували його чітко посередині між маркерами довжини. Завжди вибирали балон, який по довжині був більшим або відповідав розміру ендопротеза. У всіх випадка

перед початком мануального притискання стента на балон проводили провідник в просвіт балон-катетера, для запобігання колапсу останнього після остаточного монтування системи.

Виконували обережне притискання стента на здутий балон, обхоплюючи ендопротез трьома – чотирма пальцями з усіх боків та поступово прокручуючи балон. Для кращої фіксації стента, балон попередньо опускали в контрастну речовину. В подальшому почали застосовувати монтування стента на балоні за допомогою хірургічної тасьми. Попередньо змочували тасьму та від одного починаючи від краю стента спіралеподібно обвивали ендопротез з одночасним тугим затисканням тасьми після кожного циркулярного витка. Така методика є вкрай зручною, зважаючи на рівномірне розподілення сили по всьому периметру ендопротезу. Особливо цінним такий підхід є при монтуванні стент-графта: тасьма надає змогу більш щільно зафіксувати PTFE матеріал ендопротеза на стенті, роблячи більш простим та безпечним проходження ендографта через доставляючу систему.

Для впровадження премонтованого на балоні стента у місце звуження використовували короткі інтродюсери 10, 12, 14 Fr (Balton, Poland) при перших 23 протезуваннях. Починаючи з кінця 2009 року застосовували довгі інтродюсери (90 см) Mullins Sheath 10, 11, 12, 13, 14 Fr (Cook Medical, USA) і саме цей варіант з цього часу бу введений в протокол втручання.

У 8 пацієнтів (4,1%) проводили балонну предилятацію для запобігання міграції стента з балону при використанні коротких доставляючих інтродюсерів та при неможливості проведення катетера по провіднику при “геодинамічній атрезії” аорти в місці коарктації. Для часткового розширення використовували балони 7,10 мм. Tyshak (Numed, USA) та коронарні балони діаметром 3,5 мм – при “атрезіях”. Балони роздували мануально при використанні Tyshak та за допомогою індефлятора – коронарні балони, сумішшю контрастної речовини і фізіологічного розчину у пропорції 1:4.

Інтродюсери великого розміру впроваджували через дещо поширену скальпелем насічку на шкірі по жорсткому провіднику у вздухвинну артерію – короткі інтродюсери та дугу аорти при використанні доставляючих систем Mullins. При входженні інтродюсера в судину виконували ротаційні рухи по осі для більш плавного входження пристрою в судину. Важливою особливістю довгих систем типу Mullins є відсутність жорсткої фіксації розширювача всередині інтродюсера, тому при впровадженні останнього черезшкірно в судину обовязково мануально утримували розширювач біля гемостатичного замка, попереджували таким чином ризик травмування артерії кінчиком інтродюсера.

При проведенні Mullins Sheath через звуження, так само як при впровадженні в судину притримували розширювач та виконували просування з надзвичайною обережністю для мінімізації можливості пошкодження аорти в місці коарктації.

Після досягнення сегменту С дуги аорти одночасно забирали розширювач з просвіту інтродюсера та зберігали стабільним положення жорсткого провідника в висхідній аорті або судинах дуги аорти. Доставляючу систему ретельно промивали з достатньою кількістю фізіологічного розчину.

Попередньо змонтовану систему стента з балоном проводили через завантажувальну трубочку, яка попереджувала зміщення протезу під час проходження гемостатичного клапану інтродюсера. При використанні коротких доставляючих систем візуалізували положення стента на балоні одразу після вивільнення стента на балоні з інтродюсера. У двох випадках спостерігали часткове зміщення ендопротезу відносно центру балона після проходження через інтродюсер. В таких випадках використовували прийом з підтягуванням балону в просвіт доставляючої системи та центруванням стента на балон-катетері за рахунок тимчасової фіксації протеза за край інтродюсера. Після чого протез проводили по провіднику у місце звуження. При впровадженні балона із стентом через довгий інтродюсер перевірку

відповідності позиції ендопротеза відносно балон-катетера проводили безпосередньо у місці звуження.

При використані інтродюсера Mullins балон із стентом проводили в безпосереднє місце звуження. Утримували балон-катетер на місці та поступово стягували доставляючу систему в низхідну аорту. Під час виконання цієї маніпуляції, особливо при різкій коарктації, вкрай важливо залишати протез по центру місця звуження та уникати його повного проходження у низхідну або висхідну аорти задля попередження проблеми центрування протезу в місці звуження.

Контрольна ангіографія перед розправленням ендопротезу в коарктації аорти при використанні довгого інтродюсера проводиться безпосередньо через нього за допомогою інжектора та попереднього заповнення просвіту системи. Інтродюсер підводиться до проксимального краю балона та проводиться ангіографія. Слід пам’ятати, що при проведенні жорсткого провідника в висхідну аорту конфігурація дуги аорти може змінюватись, тому проведення ангіографії безпосередньо перед розправленням ендопротезу є вкрай важливою та має виконуватись протокольно. При використанні короткого інтродюсера ангіографію проводили катетером Pig Tail заведеним через доступ на протилежній кінцівці.

Після остаточного позиціонування балона із стентом в коарктації аорти проводили мануальне роздуття балону у всіх випадках. При використанні балону Maxi LD (n=45, 23,8%), намагалися провести помпування балону швидким наповненням для запобігання міграції стента з балону.

BiB балон (n=144, 76,2%) роздували поступово, з розправленням першим етапом внутрішнього балону, а другим – зовнішнього. При використанні подвійного балону в деяких випадках проводили додаткове позиціонування перед розправленням зовнішнього балону, проте при виконанні більшості процедур роздували зовнішній балон одразу після внутрішнього. І один і інший підхід є цілком безпечним.

При роздуванні зовнішнього балону ВіВ або практично повного помпування однопросвітного балону візуалізували на екрані перетяжку, що розцінювали, як свідчення адекватного положення ендопротезу.

Після досягнення номінального розміру балонів їх здували, залишаючи балон-катетер в просвіті стенту.

Для тимчасового зниження викиду лівого шлуночку та запобігання міграції балона із стентом під час роздування з током крові в низхідну аорту при не виражених звуженнях, гіпоплазії сегментів В,С дуги аорти, рекоарктаціях та повторних редилятаціях або ендопротезуваннях протокольно у 29,4% випадків (n=57) імплементували швидку шлуночкову стимуляцію.

Швидку шлуночкову стимуляцію проводили шляхом впровадження електроду через феморальну вену в верхівку правого шлуночка та нав'язування артифіціального ритму. Для проведення безпечного розправлення протезу на балоні при не вираженому звуженні необхідно знизити тиск в вихідній аорті до 50/30 мм.рт.ст. Для досягнення такого рівня проводили тест з нав'язуванням швидкої шлуночкової стимуляції починали з частоти 140 уд/хв з поступовим підняттям на 20-40 уд/хв з кожним наступним тестом аж до досягнення безпечного для ендопротезування тиску в висхідній аорті. Після проведення тесту електрод залишали у верхівці правого шлуночка, та нав'язували ритм з частотою 160-240 уд/хв безпосередньо у момент розправлення балону протягом максимум 20 секунд. Після здуття балону стимуляцію завершували і у всіх випадках наступало відновлення власного ритму.

Важливим при застосуванні швидкої шлуночкової стимуляції є надійне положення електроду в верхівці правого шлуночку, бо при неадекватному нав'язуванні ритму та відновленні під час роздуття балону власного ритму протез може мігрувати разом з балоном, що було документовано у трьох пацієнтів (2,8%) нашої когорти.

Після повного здуття балону проводили контрольну ангіографію через доставляючу систему або катетер (в залежності від типу першої). При підтвердженні адекватного положення стента та відсутності ускладнень з боку сторони стінки судини, балон по провіднику забирали з просвіту судини. Завжди після здуття балону та до проведення результуючої ангіографії провідник залишали у попередньому положенні.

Після того, як забирали балон з просвіту судини по провіднику вводили діагностичний катетер типу Pig Tail у висхідну аорту, та проводили вимірювання тиску у всіх сегментах дуги аорти та висхідній аорті, тиск в низхідній аорті записували безпосередньо через довгу доставляючу систему.

За допомогою ROC-аналізу ми провели оцінку залежності ймовірності проведення постдилятації від рівня інвазивного градієнту після стентування коарктації.

Площа під ROC-кривою складала 0,772 ± 0,093 с 95% ДІ: 0,59 – 0,954. Отримана модель була статистично значущою (p = 0,003). Порогове значення показника інвазивного градієнту після стентування у точці cut-off, якому відповідало найвище значення індексу Юдену, дорівнювало 15 мм.рт.ст. (рис.4.3). Встановлено, що при значенні показника інвазивного градієнту після стентування вище зазначеного рівня прогнозувалось проведення постдилятації (чутливість методу – 85,7%, специфічність – 76,2%).

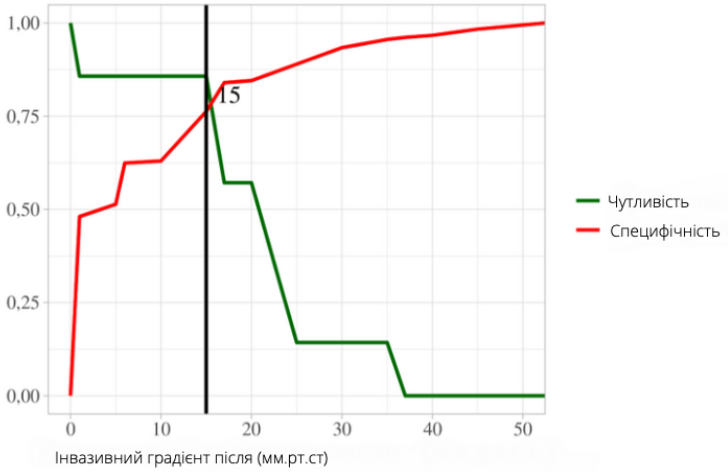

Рис. 4.3. Аналіз чутливості та специфічності проведення постдилятації у залежності від рівня інвазивного градієнту після стентування коарктації.

Після оцінки гемодинамічних показників проводили результуючу ангіографію в двох проекціях прямій і боковій. При відсутності чіткої візуалізації через швидке змивання контрасту у деяких випадках проводили ангіографію на швидкій шлуночковій стимуляції. При виникненні підозр на пошкодження стінки судини також для уточнення відсутності проблем у місці імплантації проводили додаткову ангіографію в косих проекціях LAO 45° та RAO 45°.

Оцінювали результати ангіографії та гемодинамічного обстеження. При адекватному положенні ендопротезу, відсутності ускладнень з боку стінки аорти в місці імплантації та достатньому зниженні градієнту систолічного тиску на місці попереднього звуження, катетер Pig Tail забирали з аорти, обов'язково з використанням провідника, для попередження ймовірного зачеплення вушка цього катетеру за ендопротез. У деяких випадках проводили заміну діагностичного катетеру Pig Tail по жорсткому провіднику на катетер MPA, яким одномоментно виконували запис показників тиску у всіх відділах грудної аорти.

У 6 (3,1%) випадках проводили ендопротезування перешийка аорти з частковим або повним захопленням устя підключичної артерії.

У 8 випадках (4,1%) при неможливому адекватному розправленні ендопротезу через вкрай ригідне звуження використовували балони високого тиску - Opta PRO (Cordis, Jonson&Jonson,USA) та Atlas (Bard, USA). Балони роздували за допомогою індефляторів з нагнітанням тиску всередині балон-катетера до 10-14 атмосфер. Слід зазначити, що у обох випадках - різкої гіпоплазії сегменту А дуги аорти та фіброзно-м'язевій дисплазії аорти використовували стент-графти для попередження розвитку ускладнень з боку аортальної стінки.

У 4 пацієнтів (2,1%) одномоментно проводили закриття відкритої артеріальної протоки спіралями Gianturco Coil (Cook Medical, USA) – 1; та

спіралями Nit Occlud (Nit Occlud, Germany). В одному випадку пацієнту виконали симультанне закриття вторинного дефекту міжпередсердної перегородки окклюдером Memo Part (SHSMA, China).

Артеріальний доступ зашивали системою AngeoSeal 8 F при виконанні 92 процедур (47,4%). По провіднику впроваджували інтродюсер до початку витоку крові через боковий просвіт. Після того, як доставали розширювач з провідником вставляли пристрій у просвіт інтродюсера до появи характерного «клацання», що свідчило про з'єднання доставляючої системи з інтродюсером. Проводили вивільнення інтраваскулярного "якоря" та, підтягуючи всю систему вверх під кутом 45°, фіксували пристрій в судині.

У решти пацієнтів (n=102, 52,6%) було проведено мануальне притискання стегнової артерії в області пупартової зв'язки протягом 15-20 хвилин, з подальшим класичним бинтуванням з використанням валика та еластичного бинту.

Пацієнтів переводили у відділення реанімації для адекватного моніторингу та контролю артеріальної гіпертонії у ранньому післяопераційному періоді.

При виконанні стентування перешийку аорти у новонароджених також був використаний вище зазначений протокол втручання. Для ендоваскулярного стентування коарктації аорти у пацієнтів першого року життя використовували коронарні стенти (Liberte, n=3, 1,5%) та переферичні стенти малого діаметру (Biotronik AG Pro-kinetic energy (n=1, 0,5%), Abbot Multi-Link vision (n=1, 0,5%)), що обумовлено неможливістю використання у дітей цього віку доставляючої системи більше 5 Fr.

Висновки до розділу 4

1. Для вибору технічних засобів при ендоваскулярному лікуванні коарктації аорти після ангіографії рекомендована оцінка сегментів A, B,

С дуги аорти та низхідної аорту ближче до місця діафрагми з розрахунком найбільш звуженої ділянки судини та вимірювання ураженого відтинку аорти з подальшим вибором довжини стенту. Довжину ендопротезу потрібно вибирати спираючись на данні комп'ютерної томографії з ангіоконтрастуванням та безпосередні вимірювання під час процедури по ангіографії в двох проекціях.

2. Виявлена помірна (r=0,553, p=0,036) залежність довжини стента від розміру коарктації. За допомогою ROC-аналізу (площа під ROC-кривою складала 0,969 ± 0,018 с 95% ДІ: 0,933 – 1, p < 0,001) було доведено, що оптимальний діаметр балону мав бути не більшим за три розміра найвужчого відрізку сегмента А дуги аорти (чутливість методу – 100%, специфічність – 87,2%).

3. Задля запобігання травмування стінки аорти через значне перерозтягування у пацієнтів старше 18 років та різкому звуженні рекомендовано використовувати тактику двоетапного втручання з вибором балону на 30% менше від необхідного,

4. Для стентування аорти у 40 пацієнтів (20,6%) нашого дослідження використовували ендопротези Palmaz, Palmaz XL та Palmaz Genesis, у 67 чол. (34,5%) – covered CP Stent, у 81 хворого (41,7%) – Andrastant, у 1 дитини (0,5%) – IntraStent Max LD. Для ендоваскулярного стентування коарктації аорти у пацієнтів першого року життя використовували коронарні стенти (Liberte, n=3, 1,5%) та переферичні стенти малого діаметру (Biotronik AG Pro-kinetic energy (n=1, 0,5%), Abbot Multi-Link vision (n=1, 0,5%)), що обумовлено неможливістю використання у дітей цього віку доставляючої системи більше 5 Fr.

Матеріали розділу викладені в наступних публікаціях: [3, 6, 7]

РОЗДІЛ 5
БЕЗПОСЕРЕДНІ ТА ВІДДАЛЕНІ РЕЗУЛЬТАТИ СТЕНТУВАННЯ КОАРКТАЦІЇЇ АОРТИ У ПАЦІЄНТІВ РІЗНОГО ВІКУ

5.1. Результати ендоваскулярного стентування коарктації аорти в залежності від типу комірки стентів

Період спостереження в нашому дослідженні в середньому становив 7,9 ± 0,2 роки.

У нашій роботі стентування перешийку аорти було проведено у 189 пацієнтів з коарктацією аотри старше 5 років. У 56,6% випадків (n=107) були використані стенти з закритою коміркою (CP – 67 (62,6%) и PG – 40 (37,4%)), з відкритою (Andrastent, IV3) – у 43,4% (n=82), рис. 5.1.

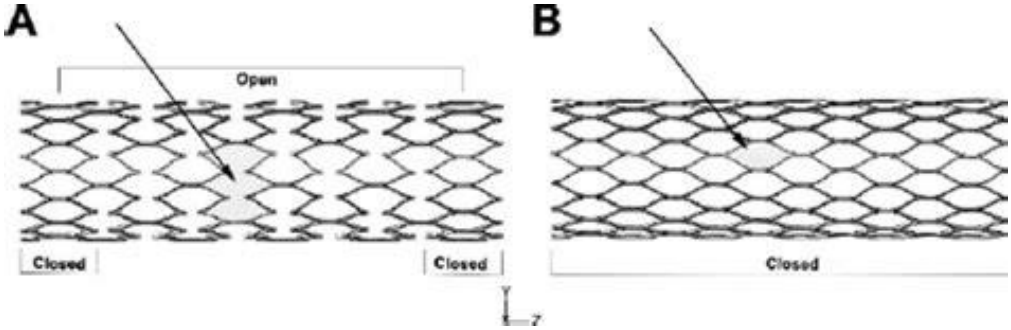

Рис. 5.1. Схематичне зображення стентів з закритою та відкритою комірками.

Розподіл частоти використання стентів з закритою та відкритою комірками у пацієнтів різних вікових груп представлений у табл. 5.1.

Таблиця 5.1

Частота використання стентів з закритими та відкритими комірками у пацієнтів різних вікових груп

Вікова група	Закрита комірка (n=107)		Відкрита комірка (n=82)		p
	n	%	n	%	
старші 25 років (n=84)	42	39,3	42	51,2	>0,05
19-25 років (n=33)	26	24,3	7	8,5	<0,05
5-18 років (n=72)	39	36,4	33	40,2	>0,05

Примітка: p – вірогідність різниці між частотою використання стентів з різними типами комірок.

Як представлено у табл. 5.1, встановлена вірогідна (p<0,05) різниця між показниками пацієнтів 19-25 років: у хворих цієї вікової групи стенти із закритою коміркою були використані у 24,3% випадків, а з відкритою майже у 3 рази рідше (8,5%).

Розподіл частоти використання стентів з закритою та відкритою комірками у пацієнтів з різними анатомо-морфологічними варіантами коарктації аорти наданий у табл. 5.2.

Таблиця 5.2

Частота використання стентів з відкритими та закритими комірками у пацієнтів з різним варіантом коарктації

№ п/п	Варіант анатомо-морфологичного КоА	Закрита комірка (n=107)		Відкрита комірка (n=82)		p
		n	%	n	%	
1.	Дискретна (n=130)	68	52,3	62	47,7	>0,05
2.	Гіпоплазія сегмента А дуги аорти (n=15)	12	80,0	3	20,0	<0,05
3.	Коарктація у поєднанні з кінкінгом аорти (n=12)	8	66,7	4	33,3	>0,05
4.	Гіпоплазія сегментів В, С дуги аорти (n=5)	2	40,0	3	60,0	>0,05
5.	Гемодинамічний перерив дуги аорти (n=8)	8	100,0	0	-	>0,05
6.	Рекоарктація (n=18)	8	44,4	10	55,6	>0,05
7.	Фіброзно-м’язева дисплазія (n=1)	1	100,0	0	-	>0,05

Примітка: p – вірогідність різниці між частотою використання стентів з різними типами комірок.

Згідно даних табл. 5.2, для ендоваскулярного лікування дискретної коарктації аорти частіше використовували стенти з закритою коміркою (52,3%), у порівнянні із відкритою (47,7%).

Для усунення гіпоплазії сегмента А дуги аорти у 80,0% випадків (n=12) були застосовані стенти з закритою коміркою, що було вірогідно ($p<0,05$) частіше у порівнянні з відкритим типом комірки (20,0%).

У пацієнтів при поєднанні коарктації з кінкінгом аорти стенти з закритою коміркою були використані у 8 чол. (66,7%), з відкритою – у 4 чол. (33,3%).

Як представлено в табл. 4.3,. при гемодинамічному перериві дуги аорти (n=8, 100%) та фіброзно-м’язевій дисплазії (n=1, 100%) ми застосовували тільки стенти з закритим типом комірки.

У пацієнтів з рекоарктацією аорти стенти з відкритою коміркою були використані у 55,6% випадків (n=10), а у 44,4% випадків (n=8) лікування обговорюваної вади серця проводили за допомогою стентів з закритим типом комірки.

Для усунення гіпоплазії сегментів В, С дуги аорти у двох пацієнтів (40,0%) були застосовані стенти з закритою коміркою, у трьох (60,0%) – з відкритим типом комірки.

Результати порівняльного аналізу показнику інвазивного градієнту тиску між висхідною та низхідною аортою до та після ендоваскулярного лікування коарктації представлений у табл. 5.3.

Таблиця 5.3

Показники (M ± m) градієнту тиску (мм.рт.ст.) до та після ендоваскулярного лікування КоА при використанні різних типів стентів

Тип комірки стенту	Перед лікуванням	Після лікування	Відсоток (%) зниження градієнту
Закритий (n=107)	55,8 ± 2,0	10,6 ± 0,8	77,8 ± 1,5
Відкритий (n=82)	48,2 ± 1,9	6,1 ± 1,2*	84,3 ± 2,2*

Примітка: * - різниця вірогідна відносно показнику пацієнтів, яким було проведено лікування коарктації аорти за допомогою стентів з закритим типом комірки (p<0,05).

Як представлено у табл. 5.3, у випадках застосування стентів з відкритою коміркою середній показник градієнту тиску між висхідною та низхідною частинами аорти після ендоваскулярного стентування коарктації становив 6,1 ± 1,2 мм.рт.ст., що було вірогідно нижче за показник пацієнтів, яким було проведено лікування за допомогою стентів із закритим типом комірки (10,6 ± 0,8 мм.рт.ст., p<0,05).

У пацієнтів, яким було проведено лікування коарктації аорти за допомогою стентів з відкритим типом комірки констатовано зниження інвазивного градієнту тиску між висхідною та низхідною частинами аорти на 84,3 ± 2,2 %, що було вірогідно вище за показник хворих, яким було проведено лікування за допомогою стентів із закритим типом комірки (77,8 ± 1,5%, p<0,05).

При порівняльному аналізі показників градієнту тиску між висхідною та низхідною аортою до та після ендоваскулярного лікування коарктації при використанні стентів із закритим типом комірки у дітей 5-18 років був встановлений вірогідно більший відсоток його зниження (98,9 ± 0,8%), у порівнянні з хворими 19-25 років (76,2 ± 3,3%, p<0,05) та старше 25 років (80,5 ± 2,8%, p<0,05), табл. 5.4.

Таблиця 5.4

Показники (M ± m) градієнту тиску (мм.рт.ст.) до та після ендоваскулярного лікування КоА при використанні стентів із закритою коміркою (n=107) у пацієнтів різних вікових груп

Вікова група	Градієнт перед	Градієнт після	Відсоток (%) зниження градієнту
5-18 років	48,0 ± 3,0	2,7 ± 0,6*	98,9 ± 0,8*
19-25 років	58,3 ± 4,8	14,1 ± 2,3	76,2 ± 3,3
старші 25 років	54,5 ± 3,1	11,4 ± 1,8	80,5 ± 2,8

Примітка: * – вірогідна різниця між показниками пацієнтів 5-18 років та інших вікових груп (p<0,05).

Результати порівняльного аналізу показників градієнту тиску між висхідною та низхідною аортою до та після ендоваскулярного лікування коарктації при використанні стентів із відкритим типом комірки свідчать про вірогідно більший відсоток його зниження у дітей 5-18 років (98,0 ± 1,4%), у порівнянні з хворими 19-25 років (74,9 ± 6,2%, p<0,05) та старше 25 років (80,4 ± 2,8%, p<0,05), табл. 5.5.

Таблиця 5.5

Показники (M ± m) градієнту тиску (мм.рт.ст.) до та після ендоваскулярного лікування КоА при використанні стентів з відкритою коміркою (n=82) у пацієнтів різних вікових груп

Вікова група	Градієнт перед	Градієнт після	Відсоток (%) зниження градієнту
5-18 років	48,1 ± 3,2	1,3 ± 0,9*	98,0 ± 1,4*
19-25 років	59,3 ± 10,3	15,0 ± 4,6	74,9 ± 6,2
старші 25 років	55,0 ± 3,0	11,5 ± 1,8	80,4 ± 2,8

Примітка: * – вірогідна різниця між показниками пацієнтів 5-18 років та інших вікових груп (p<0,05).

Слід відзначити що повне усунення градієнту тиску між висхідною та низхідною аортою було досягнено у 49,5% (n=53) випадків застосування стентів з закритою коміркою та 49,3% (n=36) – відкритою.

У пацієнтів нашої когорти при виконанні ендоваскулярного лікування коарктації аорти частота виникнення ускладнень документована вірогідно ($p<0,05$) частіше у випадках застосування стентів з закритою коміркою (n=14, 13,1%), у порівнянні з відкритою (n=5, 6,1%).

Міграція стента під час процедури виникла у 4 пацієнтів (2,1%), що було обумовлено використанням у цих випадках балонів Maxi LD.

Повна фракція стента виникла у двох (1,1%) випадках (через 7 місяців та 3 роки) застосування стентів із закритою коміркою та ще у 5 пацієнтів (2,6%) мала місце часткова фракція таких стентів (табл.4.7). У пацієнтів, яким ендоваскулярне лікування коарктації при було проведено за допомогою стентів із відкритим типом комірки, випадків їх фракції встановлено не було (табл. 5.6).

Таблиця 5.6

Частота фракції стентів (n=7, 3,7%) у обстежених нашої когорти (n=189) в залежності від його типу

Фракція	**Закрита комірка (n=107)**		**Відкрита комірка (n=82)**	
	n (%)	**фірма**	**n**	**фірма**
Повна	2 (1,1)	Palmaz Genesis	0	-
Часткова	1 (0,5%) 4 (2,1%)	Palmaz Genesis Cheatham Platinum	0	-

Як представлено у таблиці 5.6, повна фракція виникла лише у стентів Palmaz Genesis (1,1%), часткова – в 1 випадку (0,5%) також у стентів цього виробника та у 4 пацієнтів (2,1%) при використанні Cheatham Platinum стентів. Тому, навіть не дивлячись на значну радіальну силу стентів PG, ми відмовились від їх використання, через схильність до фракції.

5.2. Результати стентування коарктації аорти в залежності від типу покриття стентів.

При ендоваскулярному лікуванні коарктації аорти у нашій когорті пацієнтів у 36,0% випадків (n=67) були використані стент-графти та у 64,0% (n=122) – непокриті стенти.

Розподіл частоти використання покритих та непокритих стентів у пацієнтів різних вікових груп представлений у табл. 5.7.

Таблиця 5.7

Частота використання стент-графтів та непокритих стентів у пацієнтів різних вікових груп

Вікова група	Стент-графти (n=67)		Непокриті стенти (n=122)		p
	n	%	n	%	
5-18 років (n=72)	22	32,8	50	40,9	>0,05
19-25 років (n=33)	18	26,9	15	12,3	<0,05
старші 25 років (n=84)	27	40,3	57	46,7	>0,05

Примітка: p – вірогідність різниці між показниками покритих та непокритих стентів.

Як представлено у табл. 5.7, встановлена вірогідна (p<0,05) різниця між показниками пацієнтів 19-25 років: у хворих цієї вікової групи стент-графти були використані у 26,9% випадків, а непокриті у 2 рази рідше (12,3%).

Розподіл частоти використання покритих та непокритих стентів у пацієнтів з різними анатомо-морфологічними варіантами коарктації аорти наданий у табл. 5.8.

Таблиця 5.8

Частота використання покритих та непокритих стентів у пацієнтів з різним варіантом коарктації

№ п/п	Варіант анатомо-морфологичного КоА	Стент-графти (n=67)		Непокриті стенти (n=122)		p
		n	%	n	%	
1.	Дискретна (n=130)	44	33,8	86	66,2	>0,05
2.	Гіпоплазія сегмента А дуги аорти (n=15)	10	66,7	5	33,3	>0,05

3.	Коарктація у поєднанні з кінкінгом аорти (n=13)	1	8,3	11	91,7	<0,05
4.	Гіпоплазія сегментів B, C дуги аорти (n=5)	0	0	5	100	<0,05
5.	Гемодинамічний перерив дуги аорти (n=8)	7	87,5	1	12,5	<0,05
6.	Рекоарктація (n=18)	4	22,2	14	77,8	<0,05
7.	Фіброзно-м’язева дисплазія (n=1)	1	100	0	0	<0,05

Примітка: p – вірогідність різниці між показниками покритих та непокритих стентів.

Згідно даних табл. 5.8, для ендоваскулярного лікування дискретної коарктації аорти частіше використовували непокриті стенти (n=86, 66,2%), у порівнянні з стент-графтом (n=44, 33,8%).

Для усунення гіпоплазії сегмента А дуги аорти у 66,7% випадків (n=10) були застосовані стент-графти, що було вірогідно (p<0,05) частіше у порівнянні з непокритими стентами (n=5, 33,3%).

У пацієнтів при поєднанні коарктації з кінкінгом аорти були використані стент-графти у 1 випадку (8,3%), непокриті стенти – у 11 чол. (91,7%, p<0,05).

Для усунення гіпоплазії сегментів B, C дуги аорти у пацієнтів (n=5, 100%) були застосовані тільки непокриті стенти.

Як представлено в табл. 5.9, при гемодинамічному перериві дуги аорти були використані стент-графти у 7 випадках (87,5%), що було вірогідно (p<0,05) частіше у порівнянні з непокритими стентами (n=1, 12,5%).

У пацієнтів з рекоарктацією аорти ендоваскулярного лікування проводили за допомогою стент-графтів у 22,2% випадків (n=4), а у 77,8% (n=14), випадків лікування обговорюваної вади серця проводили за допомогою непокритих стентів (p<0,05).

Для усунення фіброзно-м’язевій дисплазії (n=1, 100%) ми застосували тільки ендографт.

Під час ендоваскулярного лікування коарктації аорти у пацієнтів нашої когорти предилятація була виконана вірогідно частіше у випадках використання стентів із закритою коміркою (66,7%), у порівнянні з відкритою (1,3%, $p<0,05$).

Виявлено, що постдилятація була потрібна вірогідно ($p<0,05$) частіше при застосуванні непокритих стентів, у порівнянні із стент-графтами (2,3% і 1,7% відповідно).

Результати порівняльного аналізу показників інвазивного градієнту тиску між висхідною та нисхідною аортою до та після ендоваскулярного лікування коарктації за допомогою покритих та непокритих стентів представлений у табл. 5.9.

Як представлено у табл. 5.9, вірогідної різниці між показниками градієнту у випадках застосування покритих та непокритих стентів встановлено не було.

У пацієнтів, яким було проведено лікування коарктації аорти за допомогою стент-графта констатовано зниження інвазивного градієнту тиску між висхідною та низхідною частинами аорти на 86,4 ± 2,2 %. У випадках використання непокритих стентів середній показних зниження градієнту був на рівні 87,2 ± 1,5 %.

Таблиця 5.9

Показники (M ± m) градієнту тиску (мм.рт.ст.) перед та після ендоваскулярного лікування КоА при використанні різних типів стентів

Тип стенту	**Перед лікуванням**	**Після лікування**	**Відсоток (%) зниження градієнту**
Стент-графт (n=67)	52,5 ± 2,7	7,9 ± 1,4	86,4 ± 2,2
Непокритий стент (n=122)	50,3 ± 1,8	6,9 ± 1,0	87,2 ± 1,5

При порівняльному аналізі показників градієнту тиску між висхідною та низхідною аортою до та після ендоваскулярного лікування коарктації з використанням ендографтів у дітей 5-18 років був встановлений вірогідно

більший відсоток його зниження (98,7 ± 0,2%), у порівнянні з хворими 19-25 років (76,2 ± 3,3%, p<0,05) та старше 25 років (80,5 ± 3,5, p<0,05) (табл. 5.10).

Таблиця 5.10

Показники (M ± m) градієнту тиску (мм.рт.ст.) до та після ендоваскулярного лікування КоА при використанні ендографтів (n=60) у пацієнтів різних вікових груп

Вікова група	Градієнт перед	Градієнт після	Відсоток (%) зниження градієнту
5-18 років	48,0 ± 4,6	0,8 ± 0,1*	98,7 ± 0,2*
19-25 років	58,1 ± 6,2	14,5 ± 2,9	75,5 ± 4,1
старші 25 років	54,5 ± 3,9	11,4 ± 2,3	80,5 ± 3,5

Примітка: * – вірогідна різниця між показниками пацієнтів 5-18 років та обстежених інших вікових груп (p<0,05).

Результати порівняльного аналізу показників градієнту тиску між висхідною та низхідною аортою до та після ендоваскулярного лікування коарктації при використанні непокритих стентів свідчать про вірогідно більший відсоток його зниження у дітей 5-18 років (97,7 ± 0,9%), у порівнянні з хворими 19-25 років (75,6 ± 4,1, p<0,05) та старше 25 років (80,3 ± 2,4%, p<0,05), табл. 5.11.

Таблиця 5.11

Показники (M ± m) градієнту тиску (мм.рт.ст.) до та після ендоваскулярного лікування КоА при використанні непокритих стентів (n=129) у пацієнтів різних вікових груп

Вікова група	Градієнт перед	Градієнт після	Відсоток (%) зниження градієнту
5-18 років	48,1 ± 2,5	1,3 ± 0,5*	97,7 ± 0,9*
19-25 років	57,2 ± 6,1	13,9 ± 2,8	75,6 ± 4,1
старші 25 років	55,0 ± 2,6	11,5 ± 1,6	80,3 ± 2,4

Примітка: * – вірогідна різниця між показниками пацієнтів 5-18 років та обстеженими інших вікових груп (p<0,05).

Слід відзначити, що повне усунення градієнту тиску між висхідною та низхідною аортою було досягнено у 35,8% (n=24) випадків застосування стент-графта та 54,0% (n=66) – непокритих стентів.

У пацієнтів нашої когорти при виконанні ендоваскулярного лікування коарктації аорти частота виникнення ускладнень документована вірогідно ($p<0,05$) частіше у випадках застосування непокритих стентів (12,3%, n=15), у порівнянні з стент-графтом (5,9%, n=4). Характеристика випадків ускладнень (10,1%, n=19) у пацієнтів нашої когорти представлена у табл. 5.12.

В нашій когорті обстежених було документовано 19 випадків (10,1%) ускладнень, з них: утворення аневризматичних вип’ячувань стінки судин мали 4 (2,1%) пацієнта, міграцію стента з подальшою його репозицією та імплантацією – 4 чол. (2,1%), відсутність пульсації артерії доступу, що потребувала ревізії і дезоблітерації – 3 чол. (1,6%), та по 1 випадку (0,5%): тромбозу правої клубової артерії; закручення провідника у вузлик; неправильного розправлення комірки у графті; зміщення стента по балону у бік перешийка аорти та неможливістю його репозиції; пошкодження інтими в області середньої третини стента; аортиту у місці стентування з формуванням псевдоаневрізми та медіастеніту; повздовжньої фракцію стента з необхідністю видалення фрагментів стента хірургічно; поперечної фракцію стента з формуванням аневризми в місці його поломки з повторним стентуванням ендографтом.

Таблиця 5.12

Характеристика випадків ускладнень (n=19) у обстежених пацієнтів

Ускладнення	n (%)	Тип стенту	Варіант коарктації аорти	Вікова категорія
Утворення аневризматичних вип'ячувань стінки судин (в 1 випадку з кровотечею)	4 (2,1)	- непокритий стент - непокритий стент - стент-графт -непокритий стент	- рекоарктація -коарктація у поєднанні з "кінгкінгом" - коарктація з гіпоплазією сегменту А дуги - дискретна коарктація аорти	- старше 26 років -від 5 до 18 років -від 5 до 18 років -старше 26 років
Міграція стента. Репозиція та імплантація	4 (2,1)	Непокритий стент	-дискретна коарктація аорти -дискретна коарктація аорти - коарктація у поєднанні з "кінгкінгом" -коарктація у поєднанні з "кінгкінгом"	Старше 26 років
Відсутність пульсація артерії доступу, що потребувала ревізії і дезоблітерації	3 (1,6)	Непокритий стент	Дискретна коарктація аорти	-від 5 до 18 років -старше 26 років -старше 26 років
Тромбоз правої клубової артерії	1 (0,5)	Непокритий стент	Дискретна коарктація аорти	старше 26 років
Провідник закрутився у вузлик	1 (0,5)	Стент-графт	Дискретна коарктація аорти	від 19 років до 25 років
Неправильне розправлення комірки у графті	1 (0,5)	Стент-графт	Дискретна коарктація аорти	від 19 років до 25 років
Зміщення стента по балону у бік перешийка аорти та	1 (0,5)	Непокритий стент	Дискретна коарктація аорти	від 5 до 18 років

неможливістю репозиції				
Пошкодження інтими в області середньої третини стента	1 (0,5)	Непокритий стент	Дискретна коарктація аорти	від 5 до 18 років
Аортит у місці стентування з формуванням псевдоаневрізми та медіастеніту	1 (0,5)	Стент-графт	Дискретна коарктація аорти	від 19 років до 25 років
Фракція стента повздовжна. Видалення фрагментів стента хірургічно	1 (0,5)	Непокритий стент	Дискретна коарктація аорти	від 5 до 18 років
Фракція стента поперечна з формуванням аневризми в місці поломки стенту. Повторне стентування стент-графтом	1 (0,5)	Непокритий стент	Гемодинамічний перерив дуги аорти	від 5 до 18 років

Серйозні ускладнення були документовані у 11 (5,8%) пацієнтів, з них 9 випадках (4,8%) після використання непокритих стентів та у 2 (1,1%, $p<0,05$) – після стент-графтів.

У нашому дослідженні пошкодження інтими, а саме мінімальне випинання, тобто коли його обсяг становить менше 10% від діаметра судини було документовано у 1 випадку (0,5%).

В нашій когорті частота формування аневризми складала 2,1% (4 пацієнта), з них у 3 випадках (75,0%) після використання непокритих стентів та 1 (25,0%) – стент-гафта. Таке ускладнення виникає через пошкодження інтіми та медії судини стентом та значне її перерозширення, внаслідок чого її стінка тримається лише за рахунок адвентиції та виникає її аневризматічне

вип’ячування (коли випинання стінки судини становить більше 10% її діаметру).

Міграція стента або його репозиція були документовані лише у випадках використання однопросвітного балону діаметром більше 16-18 мм, тому після констатації такої проблеми ми перейшли на застосування балонів з подвійним просвітом.

При підготовці до використання стент-графтів важливим етапом є мануальне притискання стенту на балоні, яке має виконуватися обережно та поступово. На нашу думку виникнення таого ускладнення, як неправильне розправлення комірки виникло через те, що стент був дуже сильно притиснутий до балону що призвело до часткового невідкриття комірок стент-графту.

Пошкодження інтими в області середньої третини стента потребує подальшого динамічного спостреження задля попередження виникнення аневрезматичного вип’ячування стінки аорти.

Задля запобігання виникнення аортиту пацієнтам після встановлення стент-графтів рекомендовано пожиттєва профілактика артеріїту або ендокардиту (анологічній при використанні штучних клапанів серця), тому що стент в деяких місцях не повністю прилягає до стінки аорти, що призводить до формування карманів та перешкоджує повній ендотелізації пристрою, що в свою чергу створює сприятливі умови для розвитку інфекційних ускладнень.

Фракція стентів виникала у випадках черезмірної рухливості перешийка аорти (кінкінг), коли відбувалась втома металу і подальше його руйнування. Враховуючи наш досвід ми відмовилися від ендоваскулярного стентування виражених кінкінгів аорти, а також частіше почали використовувати гібрідні стенти або стенти з відкритою коміркою замість закритих, що дозволило попередити винкнення фракцій в подальшому.

Пацієнту В., 8 років, після хірургічной корекції коарктації аорти методом Amato (після операції у хлопчика зберігалась виражена дискретна

КоА з вираженою гіпоплазією сегменту А дуги аорти) було проведено ендоваскулярне лікування за допомогою стент-графта довжиною 28 мм (залишковий градієнт тиску - 20 мм.рт.ст.), але після процедури було констатовано випячування PTFE-матеріалу, що покриває стент, з просвіту судини. Через 11 місяців на КТ було зафіксовано збільшення випинання PTFE-матеріалу та градієнту тиску за даними ЕХОКГ (до 30 мм.рт.ст.), тому пацієнт потребував повторне стентування стент-графтом довжиною 45 мм з постдилятацією. Після реінтервенції ендоліку зафіксовано не було, інвазивний градієнт знизився до 15 мм.рт.ст.

Серед зазначених ускладнень хірургічного втручання потребували 5 випадків (26,3%): аортит у місці стентування з формуванням псевдоаневрізми та заднього медіастеніту (n=1, стент-гафт), повздовжня фракція стента (n=1, непокритий стент), відсутність пульсації артерії доступу (n=3, непокриті стенти).

У нашому дослідженні було документовано 1 випадок інфекційного ускладнення. У 1 пацієнта *Г., 25-ти років*, через 2 роки після ендоваскулярного стентування різкої коарктації за допомогою ендографта виникли епізоди гектичної лихоманки, при КТ-дослідженні було діагностовано аортит у місці стентування з формуванням псевдоаневрізми та заднього медіастеніту. Чоловіку було проведено хірургічне втручання з видаленням стенту та пластикою аорти, після чого пацієнт був виписаний у задовільному стані з нашої клініки. Особливістю наведеного клінічного випадку є те, що пацієнт випав з спостереження впродовж рекомендованого терміну. Стент-графти більш схильні до інфекційного ураження, у порівнянні з непокритими стентами.

Звертає увагу, що міграція стента під час процедури (n=4, 2,1%) та фракція стента після її проведення (n=2, 1,1%) були лише при використанні непокритих стентів.

При аналізі частоти ускладнень в залежності від варіанта КоА (рис. 5.1) було встановлено, що при дискретній коарктації цей показник становив 10,3% (n=10), гіпоплазії сегмента А дуги аорти – 6,7% (n=1), коарктації у поєднанні з кінкінгом аорти – 25,0% (n=3), гемодинамічному перериві дуги аорти – 12,5% (n=1), рекоарктації – 5,6% (n=1).

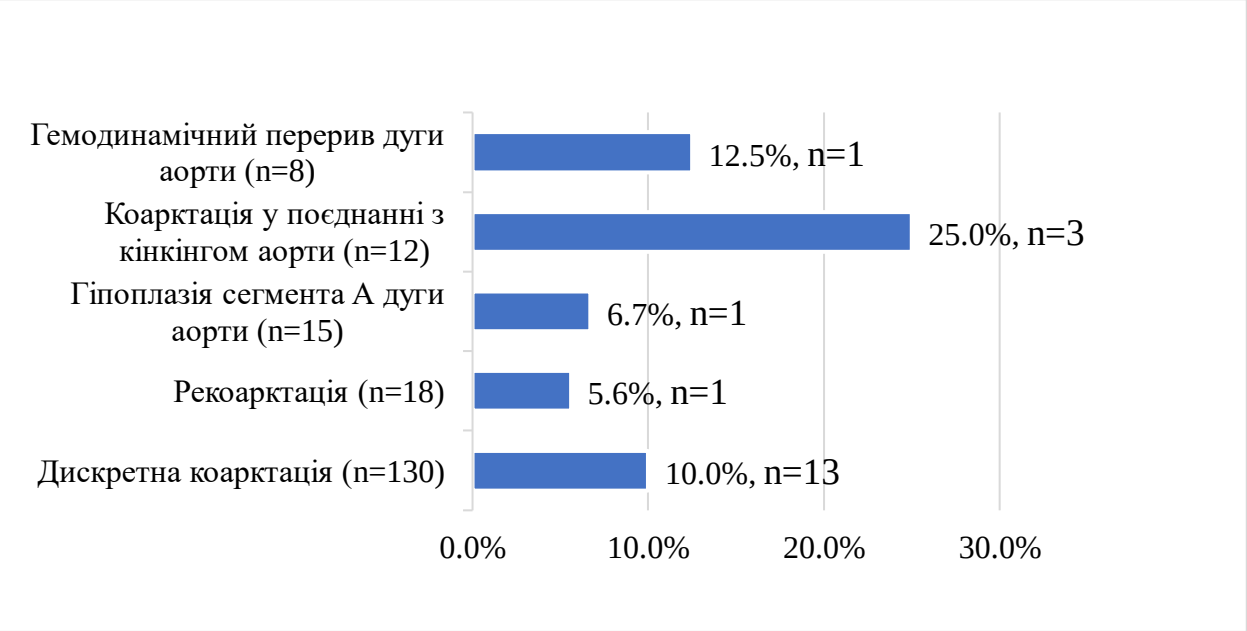

Рис. 5.1. Частота ускладнень в залежності від анатомо-морфологічного варіанта КоА.

Частота ускладнень у дітей 5-18 років складав 9,7% (n=7), у хворих 19-25 років – 9,1% (n=7) та у обстежених старше 25 років – 10,7% (n=9).

Враховуючи вищезазначене, ми рекомендуємо використовувати стент-графти за наступними показами:

- виражена коарктація аорти;
- наявність аневризматичного випинання з коллатералей;
- коартація у поєднанні з гіпоплазією сегмента А дугі аорти;
- фіброзно-мязева дисплазія;
- гемодинамічний перерив.

Свобода від реінтервенцій серед пацієнтів нашої когорти складала 73,0% (n=138).

.

Повторне ендоваскулярне втручання (рис. 5.2) було проведене у 27,0% випадків (n=51), з них 16,4% (n=31) після використання стент-графтів та 10,6% (n=20) – непокритих стентів (табл. 5.13).

Таблиця 5.13

Частота реінтервенцій (n=51) після використання покритих та непокритих стентів серед обстежених пацієнтів (n=189)

Варіант реінтервенції	Стент-графти		Непокриті стенти		p
	n	%	n	%	
Загалом	31	16,4	20	10,6	>0,05
Планова	30	15,9	16	8,5	>0,05
Екстрена	1	0,5	4	2,1	<0,05

Примітка: p – вірогідність різниці між показниками покритих та непокритих стентів.

У своєму дослідженні ми використовували двоетапний підхід лікування КоА у пацієнтів старше 18 років: на I етапі було проведено незначне роздування стента та через 6 міс. на II етапі ми виконували його роздування до оптимального діаметру. Такий підхід вважається більш безпечним та перешкоджає формуванню аневризм.

Планова реінтервенція (24,0%, рис. 4.9) була виконана у 15,9% хворих (n=30) після ендоваскулярного лікування за допомогою ендографтів та у 8,5% (n=16) – непокритих стентів (табл. 5.13).

Повторне планове ендоваскулярне втручання у пацієнтів з КоА ми проводили у дітей у наступних випадках:

- при формуванні рекоарктації, яка виникла з ростом дитини (при градієнті за даними ЕхоКГ більше 45 мм.рт.ст);
- прогресування гіпоплазії сегменту А дуги аорти;
- коли стентування було проведено у пацієнтів першого року життя та були використані стенти малого діаметру та з часом виникла потреба ендопротезування стентами більшого

діаметру.

Екстрену реінтервенцію (рис. 5.2) потребували 5 випадків (2,6%), показами до якою були утворення аневризми (n=4) та фракція стента (n=1), при цьому після застосування непокритих стентів цей показник становив 2,1% (n=4) та був статистично більшим (p<0,05), ніж при використанні ендографтів (0,5%, n=1), (табл. 5.2).

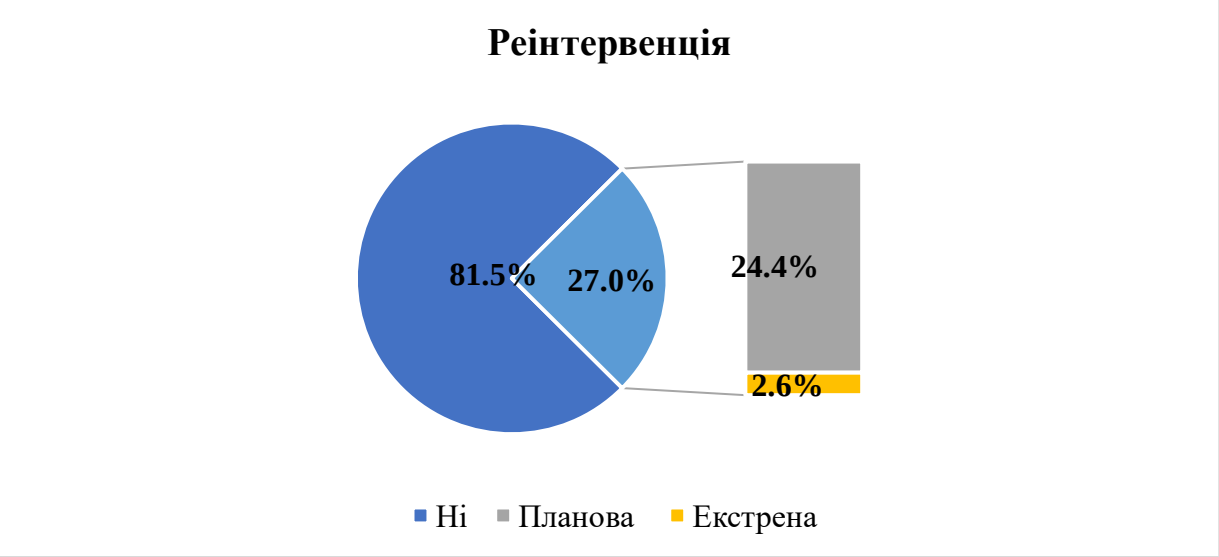

Рис. 5.2. Частота планових (n=46) та екстрених (n=5) реінтервенцій у обстежених (n=189).

Частота реінтервенцій відрізнялась у групах дослідження (табл. 5.14). Найбільшу кількість з проведених реінтервенцій (n=51) було виконано у пацієнтів старше 25 років (n=23, 45,0%). Частота реінтервенцій у пацієнтів групи 4 (45,0%) та групи 2 (37,2%) була вірогідно більше показника обстежених 19-25 років (17,6%, p<0,05).

Таблиця 5.14

Частота реінтервенцій (n=51) у різних викових групах обстежених

Реінтервенції	**Вікова група**					
	5-18 років (n=72)		**19-25 років (n=33)**		**Старше 25 років (n=84)**	
	n	**%**	**n**	**%**	**n**	**%**
Планові (n=46)	16	34,7	9	19,6	21	45,6

Екстрені (n=5)	3	60,0	0	-	2	40,0
Загалом (n=51)	19	37,2*	9	17,6	23	45,0*

Примітка: * – вірогідна різниця між показниками пацієнтів 19-25 років та обстеженими інших вікових груп (p<0,05).

Після проведеного лікування пацієнти нашої когорти знаходились у відділенні інтенсивної терапії від 8 до 12 годин (10,3 ± 1,2 годин). Всі хворі старші 5 років були виписані із стаціонару у задовільному стані на 3-7 добу (3,4 ± 1,8 днів) після процедури. Жодний з пацієнтів не помер в стаціонарі.

На даний час під наглядом перебувають 186 чол. (95,9%). Протягом катамнестичного спостереження (5 років) був зареєстрований тільки 1 летальний випадок, причиною якого була наявність у пацієнта серцевої недостатності внаслідок миготливої аритмії та мітральної недостатності.

У 26,3% (n=49) пацієнтів вдалося зменшити кількість антигіпертензивних препаратів з 3-х до 2-х.

Висновки до розділу 5

1. Була встановлена вірогідна (p<0,05) різниця між показниками пацієнтів 19-25 років: у хворих цієї вікової групи стенти із закритою коміркою були використані у 24,3% випадків, а з відкритою майже у 3 рази рідше (8,5%).

2. Стенти з відкритою коміркою частіше, у порівнянні з закритою, використовували для ендоваскулярного лікування рекоарктації (55,6% та 44,4%) та гіпоплазії сегментів B, C дуги аорти (60,0% та 40,0%). Стенти із закритою коміркою частіше були використані для ендоваскулярного лікування дискретної коарктації аорти (52,3% та 47,7%) гіпоплазії сегмента A дуги аорти (80,0% та 20,0%, p<0,05), при поєднанні коарктації з кінкінгом аорти стенти (66,7% та 33,3%). При гемодинамічному перериві дуги аорти (n=8, 100%) та фіброзно-м’язевій дисплазії (n=1, 100%) ми застосовували тільки стенти з закритим типом комірки.

3. У пацієнтів, яким було проведено лікування коарктації аорти за допомогою стентів з відкритим типом комірки констатовано зниження інвазивного градієнту тиску між висхідною та низхідною частинами аорти на 84,3 ± 2,2 %, що було вірогідно вище за показник хворих, яким було проведено лікування за допомогою стентів із закритим типом комірки (77,8 ± 1,5%, $p<0,05$).

4. У пацієнтів нашої когорти при виконанні ендоваскулярного лікування коарктації аорти частота виникнення ускладнень документована вірогідно ($p<0,05$) частіше у випадках застосування стентів з закритою коміркою (12,1%), у порівнянні з відкритою (4,9%). Міграція стента під час процедури виникла у 4 пацієнтів (2,1%), що було обумовлено використанням у цих випадках балонів Maxi LD. Серед пацієнтів нашої когорти фракція стента виникла у 3,7% випадків (n=7), з них – повна у двох (1,1%) пацієнтів лише при використанні стентів Palmaz Genesis, часткова – в 1 випадку (0,5%) також у стентів цього виробника та у 4 пацієнтів (2,1%) при використанні Cheatham Platinum стентів.

5. В нашій когорті обстежених було документовано 19 випадків (10,1%) ускладнень, найчастішими з яких були утворення аневризми мали 4 (2,1%) пацієнта, міграцію стента з подальшою його репозицією та імплантацією – 4 чол. (2,1%), відсутність пульсації артерії доступу, що потребувала ревізії і дезоблітерації – 3 чол. (1,6%).

6. Повторне ендоваскулярне втручання було проведене у 27,0% випадків (n=51), з них 16,4% (n=31) після використання стент-графтів та 10,6% (n=20) – непокритих стентів. Планова реінтервенція була виконана у 15,9% хворих (n=30) після ендоваскулярного лікування за допомогою ендографтів та у 8,5% (n=16) – непокритих стентів. Екстрену реінтервенцію потребували 5 випадків (2,6%), показами до якою були утворення аневризми (n=4) та фракція стента (n=1), при цьому після застосування непокритих

стентів цей показник становив 2,1% (n=4) та був статистично більшим ($p<0,05$), ніж при використанні стент-графтів (0,5%, n=1).

7. Після проведеного лікування пацієнти нашої когорти знаходились у відділенні інтенсивної терапії від 8 до 12 годин (10,3 ± 1,2 годин). Всі хворі старші 5 років були виписані із стаціонару у задовільному стані на 3-7 добу (3,4 ± 1,8 днів) після процедури. Випадків госпітальної летальності серед пацієнтів старше 5 років встановлено не було.

Матеріали розділу викладені в наступних публікаціях: [6, 7]

РОЗДІЛ 6
ОСОБЛИВОСТІ ЕНДОВАСКУЛЯРНОГО ЛІКУВАННЯ КОАРКТАЦІЇ АОРТИ У ДІТЕЙ ПЕРШОГО РОКУ ЖИТТЯ ТА ВАГІТНИХ

6.1. Особливості ендоваскулярного лікування коарктації аорти у дітей першого року життя.

У нашій когорті обстежених було проведено 10 ендоваскулярних процедур (з них 7 стентувань) з приводу коарктації аорти у 5 пацієнтів у віці від 3 днів до 11 місяців (середній вік 3,5 ± 1,6 місяців) з комбінованими вадами серця (табл. 6.1).

Таблиця 6.1

Характеристика пацієнтів (n=5) першого року життя, яким було проведено ендоваскулярне стентування коарктації аорти

№	Вік	Анатомо-морфологічний тип КоА	Супутні некореговані ВВС	Попереднє хірургічне лікування ВВС	Кількість ендоваскулярних процедур (стентів)
1.	1 міс.	Гіпоплазія сегмента А дуги аорти	-	-	4 (3)
2.	11 міс.	Рекоарктація	СГПВС, атрезія ТК, ТМС, ДМШП	Norwood I	3 (1)
3.	3 дні	Гіпоплазія сегмента А дуги аорти	Єдиний шлуночок, атрезія МК, ДМПП, ДМШП	Norwood I	1 (1)
4.	3 міс.	Гіпоплазія сегмента А дуги аорти	-	-	1 (1)
5.	4 міс.	Рекоарктація	-	Усунення КоА, закриття ВАП	1 (1)

Середній показник інвазивного градієнту тиску між висхідною та низхідною аортою у дітей першого року життя до ендоваскулярного лікування коарктації дорівнював 48,3 ± 10,8 мм.рт.ст. (ДІ 20-90 мм.рт.ст.) та після

проведення її стентування вірогідно ($p<0,05$) зменшився до 5,8 ± 3,0 мм.рт.ст. (ДІ 0-15 мм.рт.ст.), рис. 6.1. Слід відзначити, що повне усунення градієнту тиску між висхідною та низхідною аортою було досягнено у 60,0% випадків (n=3).

В середньому нам вдалося зменшити градієнт тиску у пацієнтів цього віку на 90,9 ± 4,1 %.

Ускладнення було документовано у 1 дитини у вигляді транзиторної атріо-вентрикулярної блокади.

Повторне ендоваскулярне втручання було проведене у 2 пацієнтів (40,0%) та в обох випадках мало плановий характер.

Серед обстежених першого року життя під час ендоваскулярного лікування та в ранньому післяопераційному періоді не було летальних випадків. Показник госпітальної летальності в нашій когорті серед пацієнтів цієї вікової групи складав 20,0% (n=1). В подальшому катамнестичному періоді була констатована смерть пацієнта №3 з гіпоплазією сегменту А дуги аорти та єдиним шлуночком, атрезією МК, ДМПП, ДМШП та ще 2 дитини вибули зі спостереження.

Наразі ми продовжуємо катамнестичний нагляд за 1 пацієнтом (№1 - гіпоплазія сегмента А дуги аорти): з ростом дитини їй було імплантовано 2 стента з відкритими комірками на балоні високого тиску, що дозволило зруйнувати попередній стент та сформувати новий каркас.

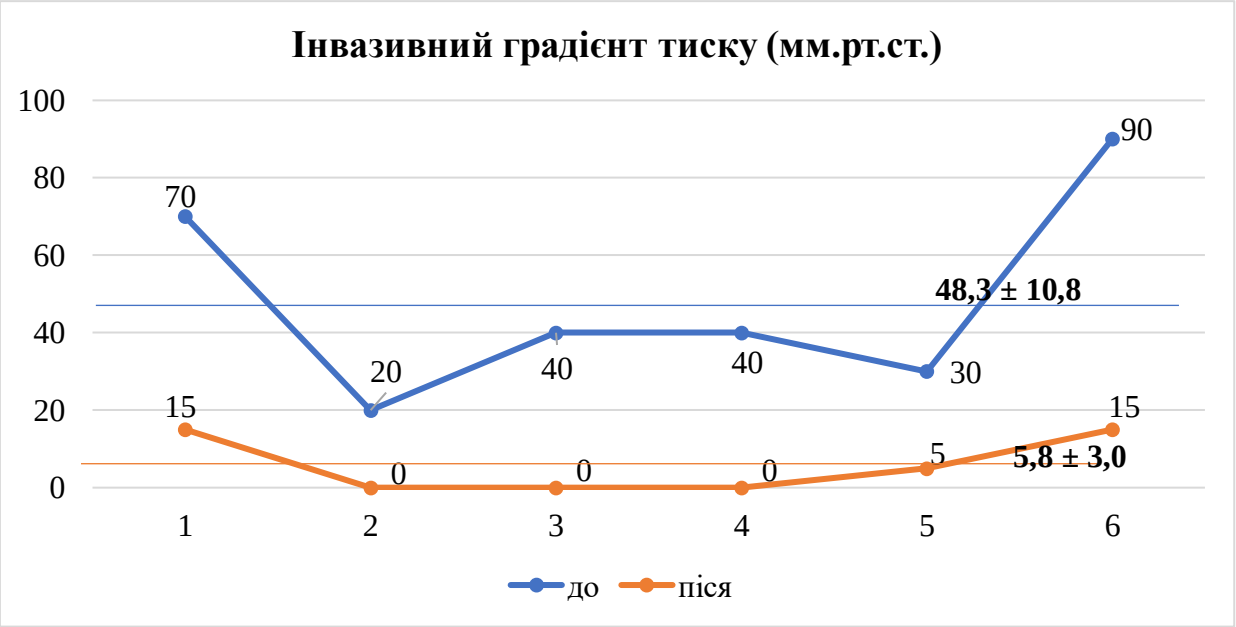

Рис. 6.1. Показники інвазивного градієнту тиску між висхідною та низхідною аортою у дітей першого року життя до та після ендоваскулярного лікування коарктації (6 процедур у 5 пацієнтів).

6.2. Результати лікування жінок з коарктацією аорти, яку було діагностовано під час вагітності.

До нашої когорти дослідження були включені 10 жінок (середній вік 26,4 ± 4,7 років) з коарктацією аорти, яку було діагностовано під час вагітності.

Головною скаргою у всіх вагітних (100%) була виражена артеріальна гіпертензія. Середній показник систолічного тиску на момент виявлення обговорюваної вади серця дорівнював 162,7 ± 43,8 мм. рт. ст., діастолічного – 84,1 ± 17,2 мм. рт. ст.

У 4 жінок (45,5%) не вдалося досягти медикаментозного контролю АГ, тому їм на 15-23 тижні вагітності (в середньому 19,8 ± 3,1 тижні) було проведено ендоваскулярне лікування КоА. У 6 жінок (54,5%) з контрольованою АГ стентування коартації виконали у проміжку часу 48 годин - 5 років після пологів.

Серед обстежених жінок, дискретний тип коарктації аорти документовано у 7 пацієнток (70,0%), 1 обстежена (10,0%) мала рекоарктацію після хірургічного відновлення обговорюваної вади серця з гіпоплазією дуги

аорти в сегменті В (24 роки потому) та ще 1 (10,0%) – гіпоплазію дуги аорти в сегменті А. У 1 вагітної жінки було діагностовано фіброзно-м'язевої дисплазії. Клінічні дані обстежених жінок представлені в таблиці 6.2.

Таблиця 6.2

Клінічні дані обстежених жінок (n = 10)

Номер пацієнтки	Тиждень (т.) вагітності або термін після пологів на момент стентування	Вік пацієнтки (роки)	Анатомо-морфологічний тип КоА	Не інвазивний показник АТ на руці (мм.рт. ст.)	Не інвазивний Δр за даними ЧС ЕхоКГ (мм.рт.ст.)
1	19 т.	17	Фіброзно-м'язева дисплазія	290/110	90
2	22 т.	33	Дискретна	160/80	40
3	23 т.	19	Гіпоплазія сегмента А дуги аорти	150/80	35
4	15 т.	28	Рекоарктація з гіпоплазією дуги аорти в сегменті В	160/60	25
5	2 місяці	29	Дискретна	130/70	25
6	48 годин	28	Дискретна	150/80	30
7	6 місяців	25	Дискретна	160/120	25
8	5 років	31	Дискретна	160/80	30
9	2 роки	22	Дискретна	140/90	20
10	1 рік	26	Дискретна	130/75	35

Примітка: ЧС ЕхоКГ – черезстравохідна ехокардіографія, АТ – артеріальний тиск, Δр – градієнт тиску.

Вихідні гемодинамічні дані обстежених жінок представлені в таблиці 6.3. Середній показник інвазивного градієнту тиску між висхідною та низхідною аортою у пацієнток нашої когорти (n = 10) до ендоваскулярного лікування коарктації складав 59,0 ± 29,6 мм.рт.ст.

Таблиця 6.3.

Вихідні гемодинамічні дані обстежених жінок (n = 10)

Номер пацієнтки	Тиждень (т.) вагітності або термін після пологів на момент стентування	Вік пацієнтки (роки)	Анатомо-морфологічний тип КоА	Діаметр висхідної аорти, мм	Інвазивний Δр, мм рт	Тип стента
1	19 т.	19	Фіброзно-м'язева дисплазія	2,9	140	CP covered 8Z34
2	22 т.	33	Дискретна	2,3	60	Pulmaz 3910
3	23 т.	19	Гіпоплазія сегмента А дуги аорти	-	55	CP covered 28mm
4	15 т.	28	Рекоарктація з гіпоплазією дуги аорти в сегменті В	-	50	Andrastent 26XL
5	2 місяці	29	Дискретна	3,2	45	Andrastent 30XL
6	48 годин	28	Дискретна	4,3	55	CP covered 34mm
7	6 місяців	25	Дискретна	2,5	40	Andrastent 26XL
8	5 років	31	Дискретна	3,4	50	Andrastent 30XL
9	2 роки	22	Дискретна	2,6	35	Andrastent 26XL
10	1 рік	26	Дискретна	3	60	Andrastent 30XL

Примітка: Δр – градієнт тиску.

У всіх представлених випадках був відновлений просвіт судини. Документовано вірогідне зниження середнього показника інвазивного градієнту тиску між висхідною та низхідною аортою з 60,0 ± 31,2 мм.рт.ст до 11,8 ± 7,3 мм.рт.ст., p = 0,001 після лікування у всіх пацієнтів (n = 10).

Після імплантації стента у обстежених жінок було встановлено вірогідне (p = 0,01) зниження середнього показника неінвазивного

систолічного артеріального тиску з 163,0 ± 46,2 мм.рт.ст. до 120,5 ± 9,2 мм.рт.ст. (рис.6.2).

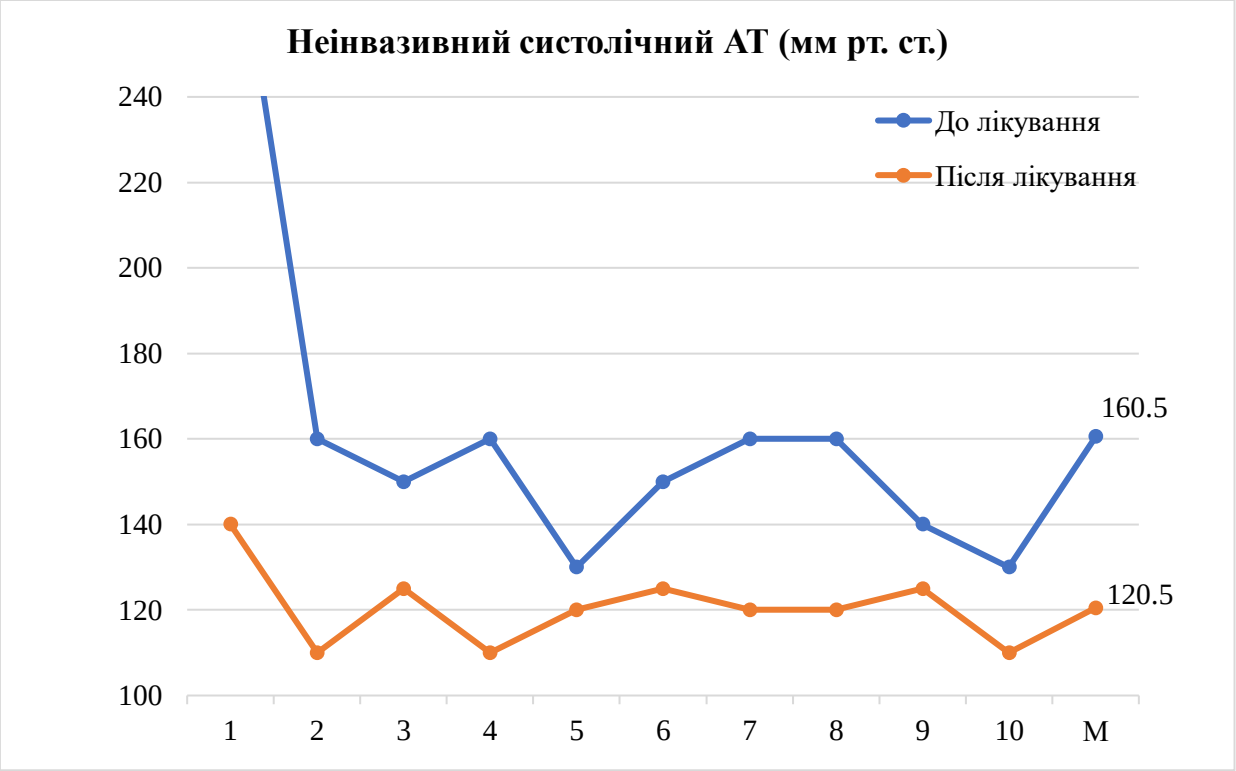

Рисунок 6.2. Показники неінвазивного систолічного артеріального тиску на руках (мм.рт.ст.) у пацієнток нашої когорти (n = 10) до та після ендоваскулярного лікування. АТ – артеріальний тиск, М – значення середнього показника.

Ми виявили прямий кореляційний зв'язок (r = 0,94) між показником інвазивного градієнту тиску між висхідною та низхідною аортою до ендоваскулярного лікування КоА та рівнем неінвазивного систолічного артеріального тиску на руках.

Вибір стенту для ендоваскулярного лікування КоАо у обстежених жінок залежив від типу та розміру вади. *Пацієнтка Ц., 17-ти років* мала фіброзно-м'язеву дисплазію, яку було діагностовано на 19 тижні вагітності через неконтрольовану артеріальну гіпертензію (рис. 6.3). Проведення процедури стентування в таких випадках вимагає використання балонів високого тиску, враховуючи надзвичайно високий опір судини в місці коарктації. У цьому випадку було використано стент-графт CP 8Z34,

встановлений на BiB-катетері, розміром 14х40 мм (залишковий градієнт – 20,0 мм.рт.ст.), рис. 6.4.

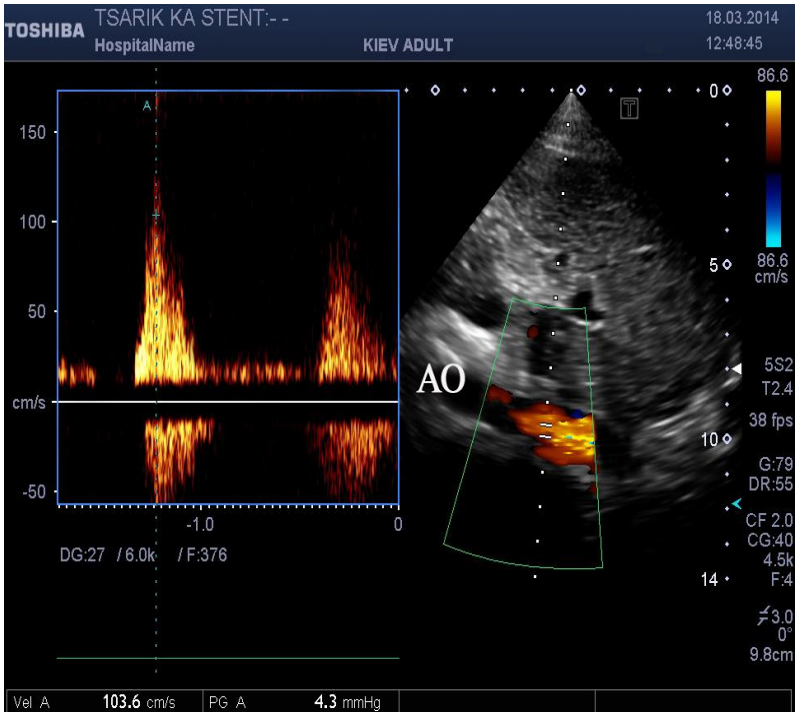

Рис. 6.3. Результати ехокардіграфічного дослідження у п*ацієнтки Ц., 17-ти років.*

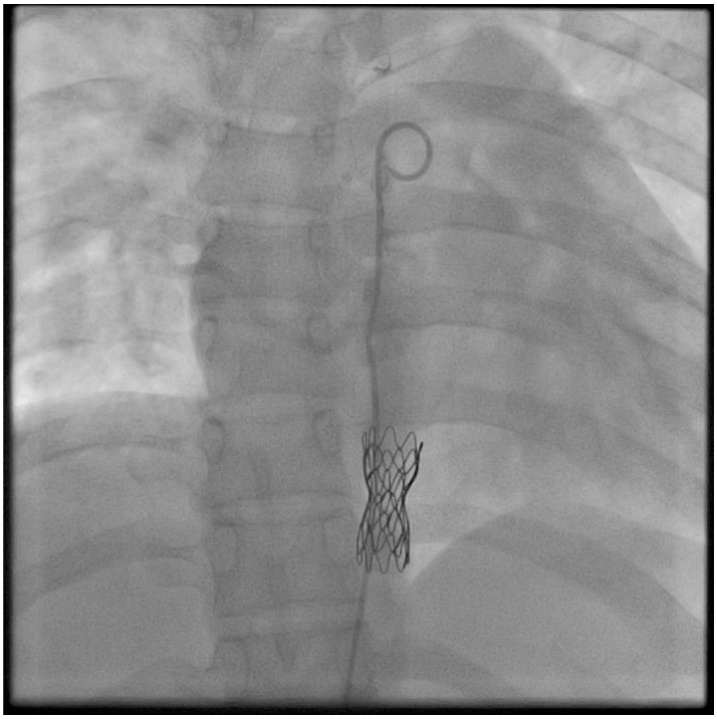

Рис. 6.4. Стентування фіброзно-м’язевої дисплазії у п*ацієнтки Ц., 17-ти років.*

Однією з технічно найскладніших анатомо-морфологічних варіантів коарктації аорти для черезшкірного лікування є гемодинамічна атрезія аорти. При перериванні гемодинаміки кровотік через перешийок аорти повністю припиняється, а кровопостачання нижньої частини тіла забезпечується лише за допомогою побічного кровотоку. Ми маємо досвід лікування коарктації аорти з гіпопластичною дугою аорти (сегмент А) та гемодинамічною атрезією у 19-річної жінки на 23 тижні вагітності, інвазивний градієнт тиску між висхідною та низхідною аортою у якої досягав 55,0 мм.рт.ст. (табл. 5.1 та 5.2, пацієнтка № 3). Пацієнтці було імплантовано 28-міліметровий стент CP на BiB-катетері (14x35 мм). Після проведеного перкутанного втручання було документовано вірогідне зниження інвазивного градієнту тиску більш ніж в 2 рази (до 25 мм. рт. ст.).

Місце рекоарктації аорти є досить щільним у морфологічному відношенні, тому стентування не завжди призводить до повного зменшення градієнта на місці хірургічного шва. Одним із варіантів правильного вибору тактики лікування є попередня балона ангіопластика, для визначення "відповідності" стінки аорти в цьому місці, з подальшою імплантацією ендопротеза для запобігання «віддачі» судини після розтягування аорти. У нашій когорті, *пацієнтці Р., 28-и років*, яка була прооперована 24 роки потому з приводу КоА, яка також мала гіпопластичну дугу аорти в сегменті В та рефрактерну гіпертензією, на 15 тижні вагітності було імплантовано стент Andrastent 26XL. Після проведеного перкутанного втручання інвазивний градієнт тиску вірогідно зменшився в 10 разів і становив 5 мм.рт.ст.

Ускладнення у ранньому післяопераційному періоді мали 2 пацієнтки (20,0%): тромбоз стегнової артерії та спонтанний частковий розрив плодової оболонки, який не потребував жодного втручання та не вплинув на перебіг вагітності.

Одна пацієнтка (*пацієнтка Г. 28-ти років*) з нестентованої групи на другий день після пологів мала гостре розшарування аорти II типу по DeBakey

(рис. 6.5) . Під час вагітності у неї була контрольована АГ із САД<150 мм рт.ст. та ДАТ<80 мм рт.ст. Тому не уло проведено втручання під час вагітності. Слід відзначити, що ця жінка також мала ВАП, яку попередньо не було діагностовано, що за нашою думкою, могло спричинити перенавантаження об'ємом лівий шлуночок та привести до цього ускладнення. Пацієтнки була виконена відкрита операція – супракоронарне протезування.

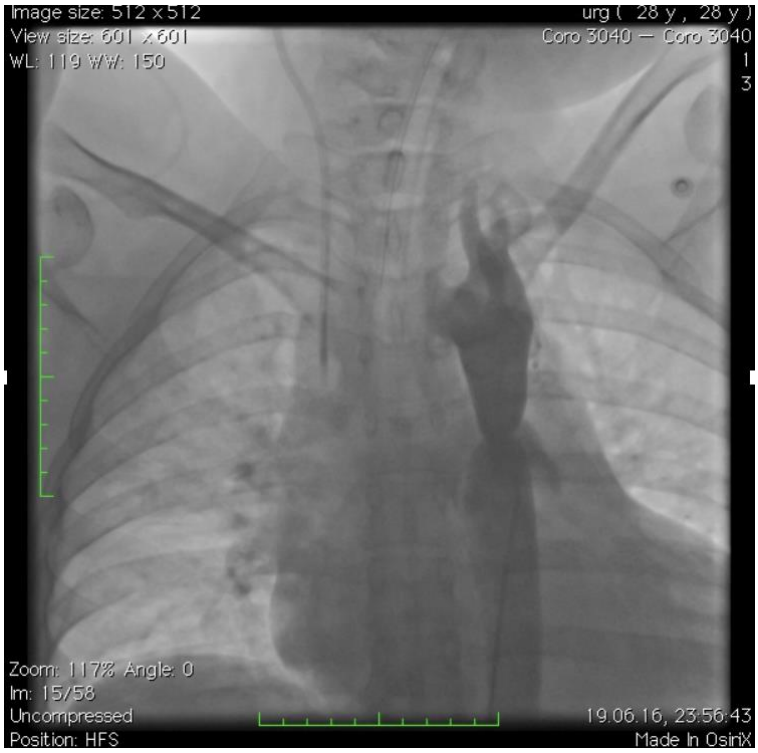

Рис. 6.5. Ангіографія з місця коарктації *пацієнтки Г. 28-ти років* з розшаруванням аорти II типу по DeBakey.

В одному випадку (*жінка К. 29 років*), після перкутанного лікування коарктації аорти (через 2 міс. після пологів) розвився тромбоз стегнової артерії. Ще одним ускладнення був незначний спонтанний розрив плодової оболонки через 3 дні після процедури, який не потребував жодного втручання та не вплинув на перебіг вагітності.

Всі жінки, яким було проведено ендоваскуярне лікування КоА під час вагітності (n=4), народили здорових доношених дітей: 3 пацієнтки мали природні пологи та у 1 випадку (25,0%) було проведено з кесарів розтин (за акушерськими показаннями).

Серед пацієнток, що були проліковані з приводу КоА після пологів (n=6), 3 (50,0%) мали природні пологи та ще 3 жінки (50,0%) – кесарів розтин. На 4 день життя всім новонародженим було проведено ЕхоКГ і у жодного не було виявлено ВВС.

Всі обстежені жінки (100%) були виписані у задовільному стані через 4 - 7 днів після лікування. Подальші дослідження включали клінічне спостереження за потребою та планові ехокардіографічні дослідження через 6 місяців, 1 рік та кожен наступний рік. Під час катамнестичного спостереження (від 2 місяців до 10 років) усі 10 жінок живі, не мають рекоарктації та не було встановлено жодних ускладнень у віддаленому післяопераційному періоді.

Відповідно до рекомендацій ECS (2018), Канадського кардіологічного товариства (2018) та NICE (2019), ми класифікували наш досвід лікування коарктації аорти, яку було діагностовано під час вагітності у вигляді алгоритму (Додаток Е).

Згідно представленого алгоритму, до 2018 року ми використовували наступну тактику введення пацієнток, у яких за даними клінічного обстеження та ехокардіографії було діагностовано КоА під час вагітності. Якщо показник систолічного артеріального тиску у вагітної становив 160 мм.рт.ст. та більше, ми призначали медикаментозні препарати, рекомендовані ECS (2018). У випадках, коли артеріальну гіпертензію вдавалось контролювати, спостереження за АТ ми скасовували та жінка спостерігалась у акушера-гінеколога. Після пологів проводили ЕхоКГ та КТ для уточнення анатомії КоА і потім – ендоваскуярне стентування місяця коарктації після завершення грудного вигодовування.

При АГ, рефрактерній до медикаментозній терапії, з метою уточнення анатомії КоА проводили МРТ під час вагітності та, після чого виконували ендоваскулярне стентування місяця коарктації.

Пацієнтки з АТ нижчим за 160 мм.рт.ст. не спостерігались у інтервенційного кардіолога.

З 2019 року, згідно рекомендацій NICE (2019), тактика введення пацієнток, у яких за даними клінічного обстеження та ехокардіографії було діагностовано КоА під час вагітності, була дещо змінена. Всі вагітні з КоА, включаючи пацієнток з АТ нижчим за 140 мм.рт.ст. спостерігались у інтервенційного кардіолога, а хворим з АТ 140-150 мм.рт.ст. та вище було призначено медикаментозна терапія, ухвалені рекомендовані ECS (2018). У випадках, коли артеріальну гіпертензію вдавалось контролювати спостереження за АТ ми продовжували, однак подальшу діагностику (ЕхоКГ та КТ для уточнення анатомії КоА) проводили вже після пологів, а ендоваскуярне стентування місяця коарктації – після завершення грудного вигодовування.

При АГ (особливо при САТ більше за 160 мм.рт.ст), рефрактерній до медикаментозній терапії, з метою уточнення анатомії КоА проводили МРТ під час вагітності та, після чого виконували ендоваскулярне стентування місяця коарктації.

Висновки до розділу 6

1. У нашій когорті обстежених було проведено 10 ендоваскулярних процедур (з них 7 стентувань) з приводу коарктації аорти у 5 пацієнтів у віці від 3 днів до 11 місяців (середній вік 3,5 ± 1,6 місяців) з комбінованими вадами серця В середньому нам вдалося зменшити градієнт інвазивного тиску між висхідною та низхідною аортою у пацієнтів цього віку на 90,9 ± 4,1 %. Ускладнення документовано у 1 дитини (20,0%), повторне ендоваскулярне втручання було проведене у 2-х пацієнтів (40,0%) та в обох випадках мало плановий характер.

2. Серед обстежених першого року життя під час ендоваскулярного лікування та в ранньому післяопераційному періоді не було летальних випадків. Показник госпітальної летальності в нашій когорті серед пацієнтів цієї вікової групи складав 20,0% (n=1).

3. Були проаналізовані результати лікування 10 жінок (середній вік 26,4 ± 4,7 років) з коарктацією аорти, яку було діагностовано під час вагітності. У 4 жінок (45,5%) не вдалося досягти медикаментозного контролю АГ, тому їм на 15-23 тижні вагітності (в середньому 19,8 ± 3,1 тижні) було проведено ендоваскулярне лікування КоА. У 6 жінок (54,5%) з контрольованою АГ стентування коартації виконали у проміжку часу 48 годин - 5 років після пологів. У всіх представлених випадках був відновлений просвіт судини: документовано вірогідне (p=0,001) зниження середнього показника інвазивного градієнту тиску між висхідною та низхідною аортою з 60,0 ± 31,2 мм.рт.ст до 11,8 ± 7,3 мм.рт.ст. Ускладнення у ранньому післяопераційному періоді мали 2 пацієнтки (20,0%): тромбоз стегнової артерії та спонтанний розрив плодової оболонки, який не потребував жодного втручання та не вплинув на перебіг вагітності.

4. Всі жінки, яким було проведено ендоваскуярне лікування КоА під час вагітності (n=4), народили здорових доношених дітей: 3 пацієнтки мали природні пологи та у 1 випадку (25,0%) було проведено з кесарів розтин (за акушерськими показаннями). Серед пацієнток, що були проліковані з приводу КоА після пологів (n=6), 3 (50,0%) мали природні пологи та ще 3 жінки (50,0%) – кесарів розтин. Під час катамнестичного спостереження (від 2 місяців до 10 років) усі 10 жінок живі, не мають рекоарктації та не було встановлено жодних ускладнень у віддаленому післяопераційному періоді. Отримані результати демонструють, що процедура імплантації аортального стента ефективна і безпечна як для матері, так і для плода. Базуючись на отриманих результатах ми розробили алгоритм тактики введення пацієнток, у яких за даними клінічного обстеження та ехокардіографії було діагностовано КоА під час вагітності.

Матеріали розділу викладені в наступних публікаціях: [6, 7, 41, 42]

АНАЛІЗ ТА УЗАГАЛЬНЕННЯ РЕЗУЛЬТАТІВ ДОСЛІДЖЕННЯ

Коарктація аорти має високу поширеність в структурі усіх вроджених вад серця, значний ризик для життя при критичному перебігу у новонароджених та високий показник летальності за умови відсутності її корекції, що обумовлює актуальність цієї патології.

Покращення результатів лікування хворих з коарктацією аорти є актуальною і складною проблемою сучасної серцево-судинної хірургії, та потребує розробки диференційного підходу до черезшкірного стентування перешийку аорти з урахуванням анатомічних особливостей вади та віку пацієнтів.

Для досягнення мети і вирішення поставлених завдань протягом 2008-2020 рр. було проведено комплексне поглиблене обстеження та ендоваскулярне лікування 194 пацієнтів у віці від 3 днів до 60 років з коарктацією аорти різних анатомо-морфологічних варіантів.

За віковим критерієм обстежені пацієнти були поділенні на чотири групи дослідження. Першу групу (група 1) склали 5 пацієнтів (2,6%) першого року життя. До другої групи (група 2) було віднесено 72 дитини (37,1%) у віці від 5-ти до 18 років. Третя група (група 3) обстежених включала 33 пацієнта (17,0%), віком від 19 до 25 років, в тому числі 4 вагітні жінки. Четверта група (група 4) дослідження складалась з 84 хворих (43,3%) старше 25 років склали, в тому числі 6 вагітних жінок. Така невелика кількість пацієнтів групи 1 обумовлена тим, що випадки ендоваскулярних втручань при коакртації аорти у пацієнтів молодше 1 року є виключними і проводяться при наявності комплексних вроджених вад серця та неможливості проведення хірургічної корекції. В нашій когорті пацієнтів не було жодної дитини у віці 1-4 роки, тому що хворим з коарктацією аорти зазначеної вікової категорії рекомендована хірургічна корекція цієї вади [93, 106]. Розподіл пацієнтів нашого дослідження за віковою характеристикою з визначенням групи старше 25 років

обумовлений доведеними даними низки авторів, що саме після 25 років спостерігаються вікові структурні зміни інтими аорти [21].

Слід відзначити, що в усіх групах нашого дослідження переважали пацієнти чоловічої статті з досягненням статистично значущої різниці серед пацієнтів дитячого віку: у групі 2 (чоловіки – 68,1%, жінки – 31,9%, $p \leq 0,05$) та групі 1 (80,0% і 20,0 % відповідно, $p \leq 0,05$), що відповідає загальносвітовим даним [82].

Результати аналізу частоти анатомо-морфологічного варіанта обговорюваної вродженої вади серця серед пацієнтів нашої когорти свідчить про достовірне ($p<0,05$) превалювання обстежених з дискретною коарктацією аорти (67,0%), у порівнянні з іншими її типами. З найменшою частотою констатована частка пацієнтів з КоА з гіпоплазією сегментів В, С (2,6%) та фіброзно-м’язевою дисплазією (0,5%). Дискретну КоА, яка включає ураження лише області перешийка, за даними літератури діагностують у 70% випадків; у 25% випадків описано залучення дистального відділу дугі аорти (сегментів А та В); частота випадків ізольованої коарктації сегменту А зустрічається не більш ніж у 3-5% [57].

Серед досліджених 7 анатомо-морфологічних варіантів коарктації аорти у обстежених старше 25 років було діагностовано 6, найбільш частим (75,0%) з яких була дискретна КоА (n=63). Слід відзначити, що найбільша доля обстежених пацієнтів с гемодинамічним переривом аорти констатована саме у пацієнтів старше 25 років, у порівнянні з іншими групами (3,0% в групі 2 та 1,4% в групі 3). Цей анатомо-морфологічний варіант коарктації аорти є складним для діагностики, при ехокардіографії градієнт у низхідній частині дуги аорти не реєструється та зазвичай його можна запідозрити у пацієнтів старшого віку, коли розвивається артеріальна гіпертонічна хвороба.

У пацієнтів групи 3 (n=33) було виявлено 5 з 7 досліджених анатомо-морфологічних варіантів коарктації аорти. Найбільш частим варіантом (66,7%, n=22), як і в групі 4 була дискретна коарктація аорти.

Обстежені діти та підлітки нашої когорти (група 2) мали найбільшу кількість (7) досліджених анатомо-морфологічних варіантів коарктації аорти у порівнянні з іншими групами. Найбільш частим варіантом (62,5%, n=45), як і в групі 4 та в групі 3 була дискретна коарктація аорти.

Слід відмітити, що така рідкісна анатомо-морфологічна форма коарктації, як фіброзно-м'язева дисплазія була визначена тільки у однієї пацієнтки нашої когорти, вік якої складав 17 років.

У дітей першого року життя було встановлена наявність двох анатомо-морфологічних варіантів коарктації аорти: 40,0% (n=2) мали рекоарктацію та інші 3 дитини (60,0%) – гіпоплазію сегмента А дуги аорти.

На момент обстеження серед нашого контингенту хворих була встановлена наявність 13 інших некорегованих вроджених вад серця, з найбільшою частотою було діагностовано двостулковий аортальний клапан (28,9%), що за даними ряду авторів є найбільш поширеною (50-75%) кардіоваскулярною мальформацією у пацієнтів з КоА [17, 78].

У обстежених з КоА у поєднанні з кінкінгом встановлена найбільша частка інших некорегованих вроджених вад серця (50,0%) та клапанної патології серця (16,7%), у порівнянні з іншими анатомо-морфологічними варіантами. У кожного 5-го пацієнта (20,0%) з дискретною коарктацією та у обстеженого з гіпоплазією сегментів В, С дуги аорти констатована наявність інших особливостей анатомії аорти.

Аналіз клінічних особливостей різних анатомо-морфологічних варіантів обговорюваної ВВС свідчив, що ХСН 2б ст. було діагностовано тільки у пацієнтів з дискретною КоА, рекоарктацією та КоА з гіпоплазією сегменту А дуги аорти з частотою 6,3%, 4,8% та 11,1%, відповідно. Наявність легеневої гіпертензії документована тільки у пацієнтів з дискретної коарктацією (n=2) та гемодинамічним переривом дуги аорти (n=1). Порушення ритму серця та провідності діагностовано тільки у обстежених з гіпоплазією

сегменту А дуги аорти (n=2) та у хворих на коарктацію у поєднанні з «кінкінгом».

Супутня соматична патологія була документована у 7 (3,6%) пацієнтів нашої когорти, найбільш частою (2,1%) серед якої був синдром Тернера. Раніше було доведено, що у дівчат із коарктацією аорти у 5-15% випадків діагностують синдром Тернера (45XO), та приблизно 30% пацієнтів із цим синдромом мають КоА [51, 83, 94, 137]. За даними Wong SC et al. (2014), поширеність КоА у пацієнтів з синдромом Тернера приблизно у 400 разів частіше порівняно із загальною популяцією [137].

Як відомо, клінічний діагноз коарктації базується на виявленні ознак гіпертрофії лівого шлуночка, гіпертонії у верхній частині тіла, слабкій та уповільненій пульсації на стегнових артеріях при пальпації та колатерального кровообігу верхньої частини тіла [73]. У всіх обстежених пацієнтів (100%) було констатовано наявність градієнту тиску між висхідним та низхідним відділах грудної аорти. У групі пацієнтів старше 25 років середнє значення обговорюваного показника становило 64 ± 2,85 мм.рт.ст, у групі 3 – 70 ± 5,69 мм.рт.ст., у групі 2 – 59 ± 2,75 мм.рт.ст., у групі 1 – 69 ± 12,36 мм.рт.ст. При проведенні ехокардіографії у обстежених була встановлена гіпертрофія лівого шлуночка: показник середнього значення товщини міжшлуночкової перегородки у пацієнтів групи 4 складала 1,7 ± 0,02 см, групи 3 – 1,4 ± 0,04 см, групи 2 – 1,26 ± 0,01см.

На сьогоднішній день ендоваскулярне лікування коарктації аорти за допомогою стентування вважають найоптимальнішим методом для підлітків та дорослих, що обумовлено меншим ризиком формування аневризми, порівняно з балонною ангіопластикою [110]. Стентування після балонної ангіопластики або хірургічного втручання зменшує ускладнення, покращує діаметр просвіту, призводить до мінімального залишкового градієнта та підтримує гемодинамічні зміни [125].

При аналізі розміру місця коарктації було ідентифіковано, що найбільший середній показник мали пацієнти КоА з «кінкінгом», який дорівнював 15,0 ±4,7 мм (від 13,0 мм до 19,0 мм). У обстежених з дискретною коарктацією обговорюваний показник варіював від 1,0 мм до 7,0 мм та його середнє значення складало 3,2 ± 1,4 мм. Середній розмір у хворих з рекоарктацією дорівнював 10,6 ± 3,5 мм), у пацієнтів з гіпоплазією сегмента А дуги аорти – 3,3 ± 1,2 мм. Найменший середній розмір місця коарктації був ідентифікований у хворих з гіпоплазією сегментів В, С дуги аорти і дорівнював 1,4 мм.

Середні показники неінвазивного та інвазивного систолічного та діастолічного артеріального тиску на верхніх та нижніх кінцівках у обстежених пацієнтів з різними анатомо-морфологічним формами коарктації не мали вірогідної відмінності. Найменший середній показник градієнту тиску у місці коарктації за даними ЕхоКГ документований у пацієнтів з гемодинамічним переривом дуги аорти, який складав 26,3 ± 6,4 мм.рт.ст та був вірогідно ($p<0,05$) нижче відносно рівня при інших анатомо-морфологічних варіантів КоА.

На сьогоднішній день ендоваскулярне лікування коарктації аорти за допомогою стентування вважають найоптимальнішим методом для підлітків та дорослих, що обумовлено меншим ризиком формування аневризми, порівняно з балонною ангіопластикою [110]. Стентування після балонної ангіопластики або хірургічного втручання зменшує ускладнення, покращує діаметр просвіту, призводить до мінімального залишкового градієнта та підтримує гемодинамічні зміни [125].

Для вибору технічних засобів при ендоваскулярному лікуванні коарктації аорти після ангіографії оцінювали сегменти А, В, С дуги аорти та низхідну аорту ближче до місця діафрагми, проводили калькуляцію найбільш звуженої ділянки судини та вимірювали довжину необхідного стента стосовно аорти в місці звуження. Довжину ендопротезу вибирали спираючись на данні

комп'ютерної томографії з ангіоконтрастуванням та безпосередні вимірювання під час процедури по ангіографії в двох проекціях.

Для стентування аорти у 40 пацієнтів (20,6%) нашого дослідження використовували ендопротези Palmaz, Palmaz XL та Palmaz Genesis, у 67 чол. (34,5%) – covered CP Stent, у 81 хворого (41,7%) – Andrastant, у 1 дитини (0,5%) – IntraStent Max LD. Для ендоваскулярного стентування коарктації аорти у пацієнтів першого року життя використовували коронарні стенти (Liberte, n=3, 1,5%) та переферичні стенти малого діаметру (Biotronik AG Pro-kinetic energy (n=1, 0,5%), Abbot Multi-Link vision (n=1, 0,5%)), що обумовлено неможливістю використання у дітей цього віку доставляючої системи більше 5 Fr.

Нами була виявлена помірна (r=0,553, p=0,036) залежність довжини стента від розміру коарктації. За допомогою ROC-аналізу (площа під ROC-кривою складала 0,969 ± 0,018 с 95% ДІ: 0,933 – 1, p < 0,001) було доведено, що оптимальний діаметр балону мав бути не більшим за три розміра найвужчого відрізку сегмента А дуги аорти (чутливість методу – 100%, специфічність – 87,2%). У пацієнтів з «кінкінгом» середній показник розміру балона був найбільшим та дорівнював 17,5 ± 1,0 мм, а найменший – у хворих з гіпоплазією сегмента А дуги аорти (12,2 ± 1,0 мм).

При віці пацієнтів старше 18 років та різкому звуженні використовували тактику двоетапного втручання з вибором балону на 30% менше від необхідного, задля запобігання травмування стінки аорти через значне перерозтягування.

Для тимчасового зниження викиду лівого шлуночку та запобігання міграції балона із стентом під час роздування з током крові в низхідну аорту при не виражених звуженнях, гіпоплазії сегментів B,C дуги аорти, рекоарктаціях та повторних редилятаціях обо ендопротезуваннях протокольно у 29,4% випадків (n=57) імплементували швидку шлуночкову стимуляцію.

За допомогою ROC-аналізу (площа під ROC-кривою складала 0,772 ± 0,093 с 95% ДІ: 0,59 – 0,954, p = 0,003) було встановлено, що при значенні показника інвазивного градієнту після стентування 15 мм.рт.ст. та вище прогнозувалось проведення постдилятації (чутливість методу – 85,7%, специфічність – 76,2%).

У 6 (3,1%) випадках проводили ендопротезування перешийка аорти з частковим або повним захопленням устя підключичної артерії.

У 8 випадках (4,1%) при неможливому адекватному розправленні ендопротезу через вкрай ригідне звуження використовували балони високого тиску – Opta PRO та Atlas.

У 4 пацієнтів (2,1%) одномоментно проводили закриття відкритої артеріальної протоки спіралями Gianturco Coil – 1; та спіралями Nit Occlud. В одному випадку пацієнту виконали симультанне закриття вторинного дефекту міжпередсердної перетинки окклюдером Memo Part.

Артеріальний доступ зашивали системою AngeoSeal 8 F при виконанні 92 процедур (47,4%). У решти пацієнтів (n=102, 52,6%) було проведено мануальне притискання стегнової артерії в області пупартової зв’язки протягом 15-20 хвилин, з подальшим класичним бинтуванням з використанням валика та еластичного бинту.

Результати аналізу частоти використання стентів з урахуванням їх особливостей у пацієнтів різних вікових груп свідчили, що у хворих 19-25 років стенти із закритою коміркою були використані у 24,3% випадків, а з відкритою майже у 3 рази рідше (8,5%, p<0,05).

Стенти з відкритою коміркою частіше, у порівнянні з закритою, використовували для ендоваскулярного лікування рекоарктації (55,6% та 44,4%) та гіпоплазії сегментів B, C дуги аорти (60,0% та 40,0%).

Стенти із закритою коміркою частіше були використані для ендоваскулярного лікування дискретної коарктації аорти (52,3% та 47,7%) гіпоплазії сегмента A дуги аорти (80,0% та 20,0%, p<0,05), при поєднанні

коарктації з кінкінгом аорти стенти (66,7% та 33,3%). При гемодинамічному перериві дуги аорти (n=8, 100%) та фіброзно-м'язевій дисплазії (n=1, 100%) ми застосовували тільки стенти з закритим типом комірки.

У випадках застосування стентів з відкритою коміркою середній показник градієнту тиску між висхідною та низхідною частинами аорти після ендоваскулярного стентування коарктації становив 6,1 ± 1,2 мм.рт.ст., що було вірогідно нижче за показник пацієнтів, яким було проведено лікування за допомогою стентів з закритим типом комірки (10,6 ± 0,8 мм.рт.ст., $p<0,05$).

У пацієнтів, яким було проведено лікування коарктації аорти за допомогою стентів з відкритим типом комірки констатовано зниження інвазивного градієнту тиску між висхідною та низхідною частинами аорти на 84,3 ± 2,2 %, що було вірогідно вище за показник хворих, яким було проведено лікування за допомогою стентів із закритим типом комірки (77,8 ± 1,5%, $p<0,05$).

В нашій когорті обстежених було документовано 19 випадків (10,1%) ускладнень, найчастішими з яких були утворення аневризми мали 4 (2,1%) пацієнта, міграцію стента з подальшою його репозицією та імплантацією – 4 чол. (2,1%), відсутність пульсації артерії доступу, що потребувала ревізії і дезоблітерації – 3 чол. (1,6%).

У пацієнтів нашої когорти при виконанні ендоваскулярного лікування коарктації аорти частота виникнення ускладнень документована вірогідно ($p<0,05$) частіше у випадках застосування стентів з закритою коміркою (12,1%), у порівнянні з відкритою (4,9%). Міграція стента під час процедури виникла у 4 пацієнтів (2,1%), що було обумовлено використанням у цих випадках балонів Maxi LD.

Фракції ендоваскулярних стентів є відомим ускладненням процедур стентування, і хоча часто воно перебігає безсимптомно, однак може бути пов'язано з емболізацією фрагментів стента, реобструкцією та пошкодженням судин [89, 126, 134]. За даними ряду авторів, частота переломів стента після

лікування КоА значно різниться, що обумовлено, як типом використовуваного стента, так і відсутністю радіологічного контроля під час спостереження [39, 62, 88, 126]. Біомеханіка перелому стента після ендоваскулярного лікування КоА пояснюється наступним чином: під час серцевого циклу стенти, які створюють жорсткий каркас, що охоплює природну точку перешийка (точка згинання, оскільки вона позначає перехід від рухомої дуги до нерухомої низхідної аорти), можуть піддаватися циклічним напруженням під час систоли; або стенти підлягають підвищеному залишковому напруженню у центрі (на місці КоА), в поєднанні з ослабленням його на по краях, що обумовлено напругою зсуву в точці невідповідності комплаєнса (тобто на талії) під час його розкриття [88]. Більшість описаних випадків фракції стенту після лікування КоА – це стенти Palmaz Genesis (PG) або Cheatham-Platinum [39, 88, 126], що також відмічалось і в нашому дослідженні.

Серед пацієнтів нашої когорти фракція стента виникла у 3,7% випадків (n=7), з них – повна у двох (1,1%) пацієнтів лише при використанні стентів Palmaz Genesis, часткова – в 1 випадку (0,5%) також у стентів цього виробника та у 4 пацієнтів (2,1%) при використанні Cheatham Platinum стентів, що можна порівняти з даними літератури. В когорті Meadows J et al. (2015) через 1 рік у двох пацієнтів (2,2%) були констатовані множинні фракції стента без ознак реструктуризації або втрати його цілісності. Через 24 міс. спостереження з 2 пацієнтів із фракціями стентів, зафіксованими через 12 місяців, у обох з’явились їх додаткові фракції, та було діагностовано 9 додаткових пацієнтів (10%) із новими переломами стента. У 3-х випадках фракції стосувались перелому однієї стійки, тоді як 6 - перелому кількох. Meadows J et al. (2015) відзначають, що фактори, пов'язані з фракцією стента, включали більший мінімальний діаметр просвіту КоА та мінімальний діаметр стента після імплантації. На момент публікації статті частота фракції в цієї когорті пацієнтів досягло 25,3% (n=23). Жоден перелом стента не призвів до втрати його цілісності, емболізації або виявлення травми стінки аорти. Також фракція

не була пов’язана з гемодинамічною реструктуризацією та не потребувала повторного втручання.

Слід відзначити, що у хворих нашої когорти, яким ендоваскулярне лікування коарктації при було проведено за допомогою стентів із відкритим типом комірки, випадків їх фракції встановлено не було. Тому ми рекомендуємо використовувати стенти з із відкритим типом комірки через їх значну радіальну силу та відсутність фракції.

При ендоваскулярному лікуванні коарктації аорти у нашій когорті пацієнтів у 36,0% випадків (n=67) були використані стент-графти та у 64,0% (n=122) – непокриті стенти. У пацієнтів 19-25 років групи ендографти були використані у 26,9% випадків, а непокриті у 2 рази рідше (12,3%, $p<0,05$).

Загалом всі ускладнення, що супроводжують даний метод лікування коарктації аорти можна розділити на три основні групи: спровоковані технічними недоліками, проблемами з боку аортальної стінки, та ускладнення периферичних судин [57, 110]. В нашій когорті обстежених частота ускладнень дорівнювала 10,1%, що можна порівняти з даними інших авторів (9,7%-35,3%) [28, 125, 127, 130].

Найчастішими ускладненями в когорті наших пацієнті були: утворення аневризматичних вип’ячувань стінки судин, які мали 4 (2,1%) пацієнта, міграція стента з подальшою його репозицією та імплантацією – 4 чол. (2,1%), відсутність пульсації артерії доступу, що потребувала ревізії і дезоблітерації – 3 чол. (1,6%). Ранні ускладнення (відразу до 24 годин після процедури) в когорті Bondanza S. et al. (2016) [27] були документовані у 6 (35,3%) серед дітей та підлітків та у 4 пацієнтів (23,5%) старше 17 років ($p = 0,45$). У дітей молодшого віку це були 3 пошкодження стегнової артерії та 2 тромбози стегнової артерії. У підлітків спостерігали 1 міграцію стента через дугу аорти, що вимагало негайного видалення стента та хірургічної коррекції дуги аорти; 1 тромбоз під'язикової артерії (hypoglossal artery), який потребував імплантацією стента; 1 тромбоз стегнової артерії (була проведена

тромбектомія Фогарті); та 1 пошкодження стегнової артерії, яку лікували хірургічним пластиром. Найбільш частими безпосередніми ускладненнями були проблеми з доступом стегнової артерії, особливо у групі пацієнтів молодшого віку, але вони не були статистично значущими порівняно з підлітками. Пізні ускладнення (від 2 до 10 років після імплантації) серед пацієнтів когорти Bondanza S. et al. (2016) були констатовані в обох групах: 47,1% у дітей молодшого віку та 29,4% у підлітків (p = 0,29). У пацієнтів групи А було виявлено 5 (29,4%) рестенозів, обумовлених ростом судин, 4 з них були успішно проліковані за допомогою ендоваскулярною редилатацією стентів і 1 – відкритої операції. Автори доповідають про 1 випадок міграції стента до дистальної частини дуги аорти у віддаленому післяопераційному періоді, що вимагав хірургії, та 2 випадка оклюзії стегнової артерії. У пацієнтів старшого віку (група В) був 1 (5,8%) внутрішньостентовий рестеноз з подальшою потребою редилатації стента та його фракція через 5 років. У 2 випадках (з непокритими стентами) Bondanza S. et al. (2016) також спостерігали міграцію стента в черевну аорту; за відсутності клінічних проблем стенти залишали на місці. Автори описують одну невелику диссекцію черевної аорти без клінічних проявів, та один стеноз стегнової артерії, який потребував хірургічного втручання. У жодного з пацієнтів цієї когорти не було виявлено пізніх аневризм. Автори доповідають про 29,4% (у 5 з 17 пацієнтів) рестенозів внаслідок росту судин в групі дітей молодшого віку та лише у 1 підлітка (5,8%), p = 0,45.

В нашій роботі частота виникнення ускладнень документована вірогідно ($p<0,05$) частіше у випадках застосування непокритих стентів (12,3%, n=15), у порівнянні з стент-графтом (5,9%, n=4).

Серед зазначених ускладнень хірургічного втручання потребували 5 випадків (26,3%): аортит у місці стентування з формуванням псевдоаневрізми та медіастеніту (n=1, стент-гафт), повздовжня фракція стента (n=1,

непокритий стент), відсутність пульсації артерії доступу (n=3, непокриті стенти).

Не зважаючи на те, що при стентуванні перешийка аорти не потрібно перерозтягувати судину, як при балонній ангіопластиці, невелика кількість “пошкоджень інтими” виникає в місці коарктації аорти після проведення процедури. Таке пошкодження інтими приводить до протрузії лоскутків судинної стінки через комірки стента, що виглядає на ангіографії, як дефект заповнення контрастом внутрішнього просвіту аорти в місці стентування без будь яких екстравазатів поза просвіту судини.

За даними літератури, частота формування аневризм після ендоваскулярного стентування коарктації аорти становить від 2-4% [57, 110] до навіть 17% у деяких групах пацієнтів [16]. У нашому дослідженні пошкодження інтими, а саме мінімальне випинання, тобто коли його обсяг становить менше 10% від діаметра судини було документовано у 1 випадку (0,5%). В нашій когорті частота формування аневризми (у випадках, коли випинання стінки судини становить більше 10% його діаметру) складала 2,1% (4 пацієнта), з них у 3 випадках (75,0%) після використання непокритих стентів та 1 (25,0%) – стент-гафта. Отримані дані співпадають з результатами дослідження Meadows J et al. (2015) [89] та Butera G et al. (2011) [36]. Sohrabi et al (2014) [122] доповіли, що рекоарктацію було документовано у 6,7% випадків після використання непокритих CP-стентів, але у жодного хворого у групі стент-графтів. А наявність псевдоаневризми, навпаки, було діагностовано лише у пацієнтів зі стент-графтами (3,3%).

Згідно отриманих нами результатів, стент-графти більш схильні до інфекційного ураження, у порівнянні з непокритими стентами, що також підтверджено у досліджені Sohrabi et al (2014) [122].

При аналізі частоти ускладнень в залежності від варіанта КоА було встановлено, що при дискретній коарктації цей показник становив 810,3% (n=10), гіпоплазії сегмента А дуги аорти – 6,7% (n=1), коарктації у поєднанні

з кінкінгом аорти – 25,0% (n=3), гемодинамічному перериві дуги аорти – 12,5% (n=1), рекоарктації – 5,6% (n=1). Згідно отриманих даних, можно зробити висновок, що найбезпечнішими втручаннями є лікування рекоарктації та гіпоплазії сегмента А дуги аорти.

Частота ускладнень у дітей 5-18 років складав 9,7% (n=7), у хворих 19-25 років – 9,1% (n=7) та у обстежених старше 25 років – 10,7% (n=9).

Враховуючи вищезазначене, ми рекомендуємо використовувати стент-графти за наступними показами:

- Виражена коарктація аорти;
- наявність аневризматичного випинання з коллатералей;
- коартація у поєднанні з гіпоплазією сегмента А дугі аорти;
- фіброзно-мязева діафрагми;
- гемодинамічний перерив.

Повторне ендоваскулярне втручання було проведене у 27,0% випадків (n=51), з них 16,4% (n=31) після використання стент-графтів та 10,6% (n=20) – непокритих стентів.

Свобода від реінтервенцій серед пацієнтів нашої когорти складала 73,0%.

Планове повторне втручання після імплантації стента (двоетапній підхід до ендоваскулярного лікування КоА) вже себе зарекомендував у ряді попередніх міжнародних публікацій [31, 126, 141]. Іноді процедури проводять навіть втретє, як компроміс у пацієнтів з підвищеним ризиком та молодих пацієнтів, щоб уникнути хірургічного втручання [126]. Хоча доведена безпечність та ефективність редилятації стента, не до кінця вивченою залишається роль цієї маніпуляції у випадках фракцій стентів.

У своєму дослідженні ми використовували двоетапний підхід у лікуванні КоА у пацієнтів старші 18 років: на І етапі було проведено незначне роздування стента да через 6 міс. на ІІ етапі ми виконували його роздування до оптимального діаметру. Такий підхід вважається більш безпечним та

перешкоджає формуванню аневризм.

Планова реінтервенція була виконана у 15,9% хворих (n=30) після ендоваскулярного лікування за допомогою ендографтів та у 8,5% (n=16) – непокритих стентів. Екстрену реінтервенцію потребували 5 випадків (2,6%), показами до якою були утворення аневризми (n=4) та фракція стента (n=1), при цьому після застосування непокритих стентів цей показник становив 2,1% (n=4) та був статистично більшим (p<0,05), ніж при використанні стент-графтів (0,5%, n=1). Butera G. et al. (2014) [35] повідомили про 15-річний досвід роботи з непокритими стентами та стент-графтами. Протягом середнього періоду спостереження 81,7 місяця, 23,9% пацієнтів у групі непокритих стентів потребували повторного втручання, коли групи стент-графтив цей показник складав лише 4,5%. Повторне втручання в групі непокритих стентів було обумовлено головним чином рестенозом, тоді як серед пацієнтів зі стент-графтами реінтервенцію було здійснено пізнє формування аневризми. На думку авторів, факторами ризику для повторного втручання були невеликий початковий балон стента <14 мм, залишковий градієнт >10 мм. рт.ст. та складні ураження. Фракцію стента було документовано частіше у групі непокритих стентів (5%), що стало причиною для реінтервенцій.

Доведено, що частота реінтервенцій залежела від віку пацієнтів: найбільшу кількість з проведених реінтервенцій (n=51) було виконано у пацієнтів старше 25 років (n=23, 45,0%); частота реінтервенцій у пацієнтів групи 4 (45,0%) та групи 2 (37,2%) була вірогідно більше показника обстежених 19-25 років (17,6%, p<0,05). В нашій когорті випадки реінтервенцій в групі 2 були обуволені ростом судин у цих дітей.

Після проведеного лікування пацієнти нашої когорти знаходились у відділенні інтенсивної терапії від 8 до 12 годин (10,3 ± 1,2 годин). Всі хворі старші 5 років були виписані із стаціонару у задовільному стані на 3-7 добу (3,4 ± 1,8 днів) після процедури. Випадків госпітальної летальності серед пацієнтів старше 5 років встановлено не було.

Наразі під наглядом перебувають 186 осіб. (95,9%). Протягом 5-річного катамнестичного періоду спостереження було зареєстровано 1 випадок смерті серед пролікованих хворих старше 5 років. Хворий помер внаслідок хронічної серцевої недостатності, що була обумовлена постійною формою миготливої аритмії, на фоні якої йому було виконано стентування коарктації аорти.

Враховуючи отримані результати, ми класифікували наш досвід перкутанного стентування КоА у вигляді алгоритмів з визначенням оптимально необхідних технічних засобів з урахуванням анатомії вади серця та віку хворого.

Для дітей (рис. 7.1) ми рекомендуємо застосування ендографтів лише у випадку різкої коарктації. Пацієнтам цієї вікової групи при дискретній формі та рекоарктації рекомендовані стенти з відкритою коміркою.

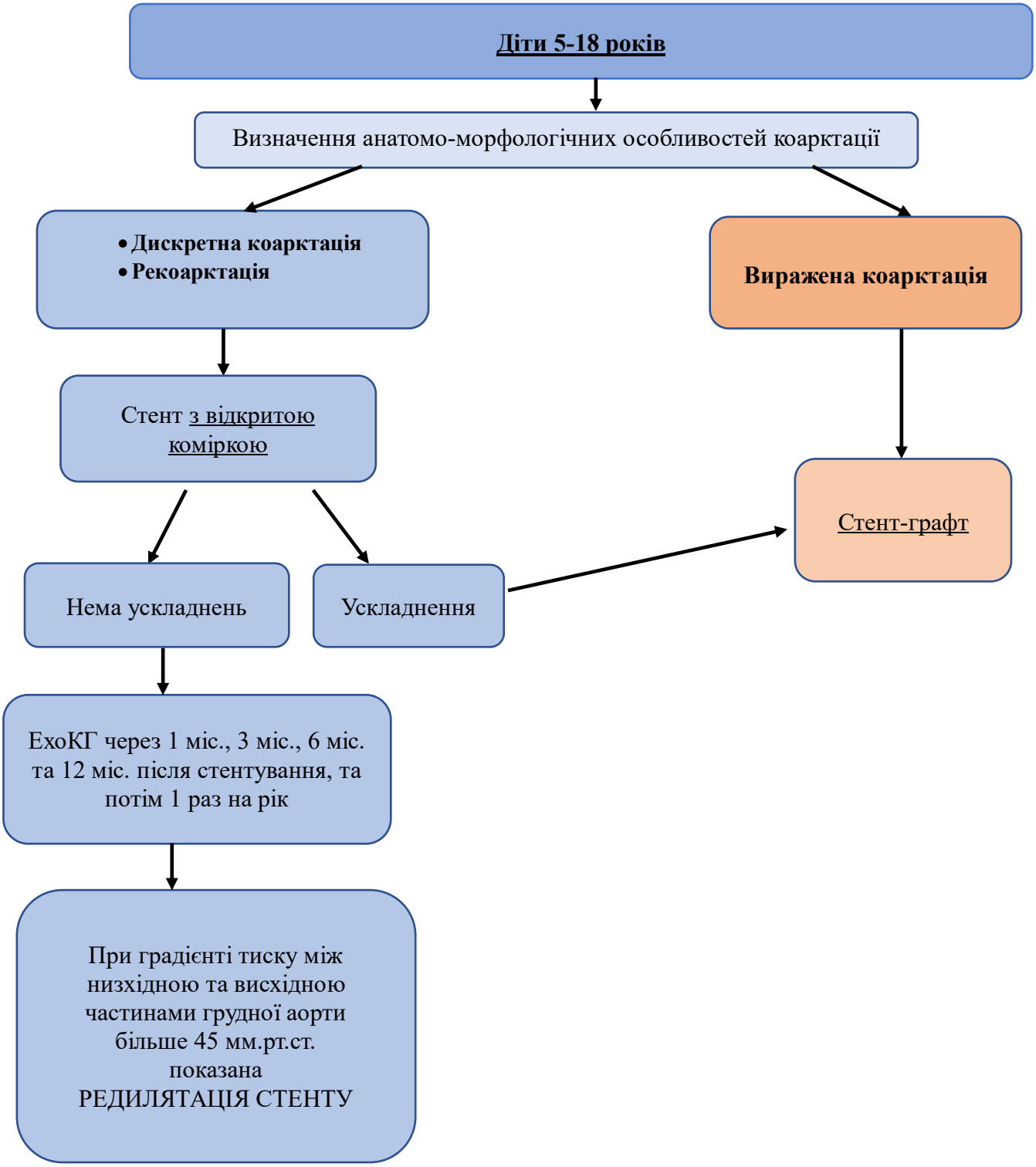

Рис. 7.1. Алгоритм черезшкірного стентування коарктації аорти у дітей 5-18 років.

Пацієнтам 18-25 років (рис. 7.2) ми рекомендуємо застосувати ендографти у випадках різкої коарктації та наявності гемодинамічного перериву перешийка аорти. Пацієнтам цієї вікової групи при дискретній формі та рекоарктації рекомендовані стенти з відкритою коміркою.

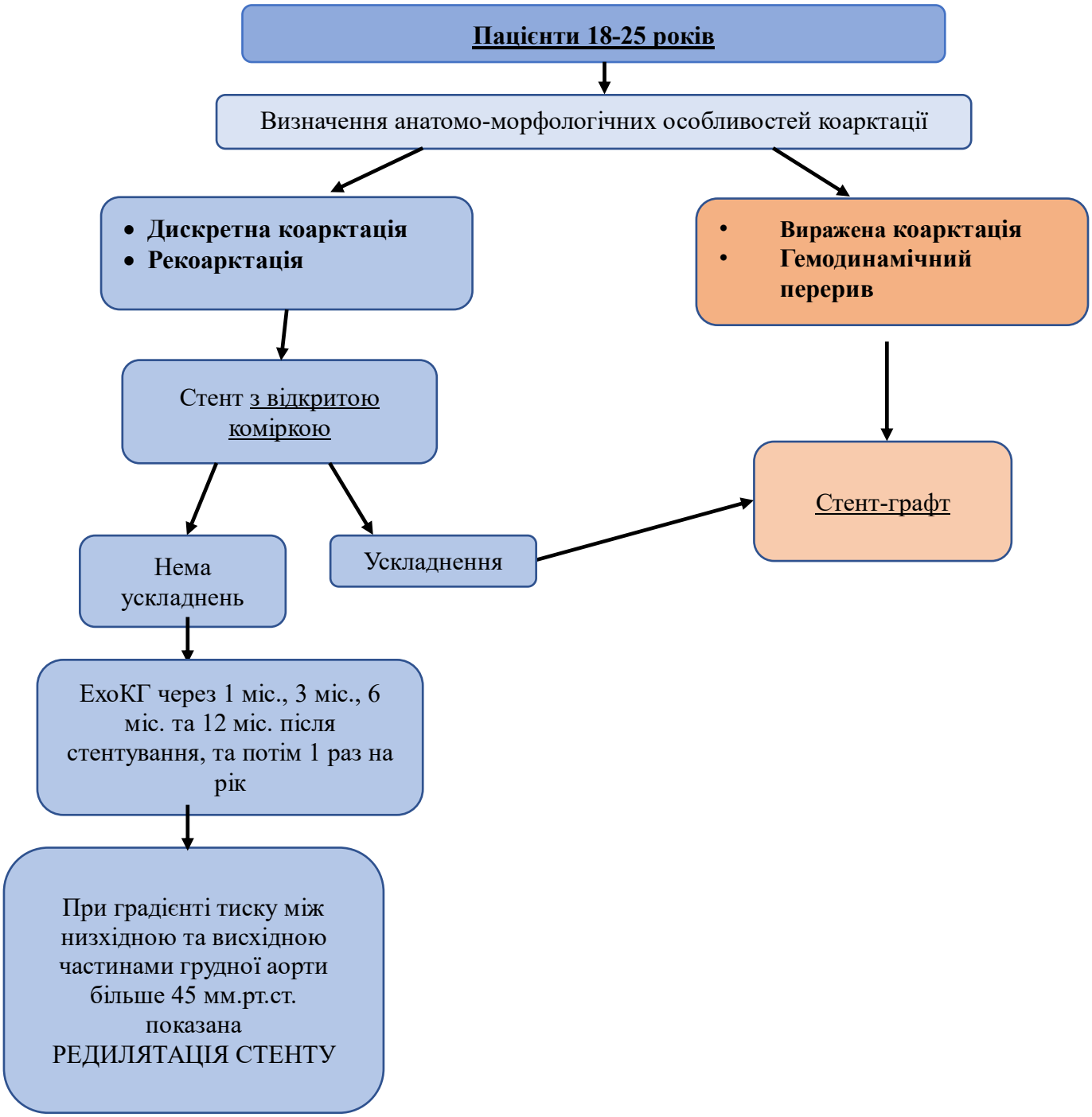

Рис. 7.2. Алгоритм черезшкірного стентування коарктації аорти у пацієнтів 18-25 років.

Щодо пацієнтів старше 25 років (рис. 7.3), ми рекомендуємо застосування ендографтів лише у випадках гіпоплазії сегмента А дуги аорти, наявності аневризматичного випинання з коллатералей, фіброзно-м'язевій дисплазії та гемодинамічного перериву перешийка аорти.

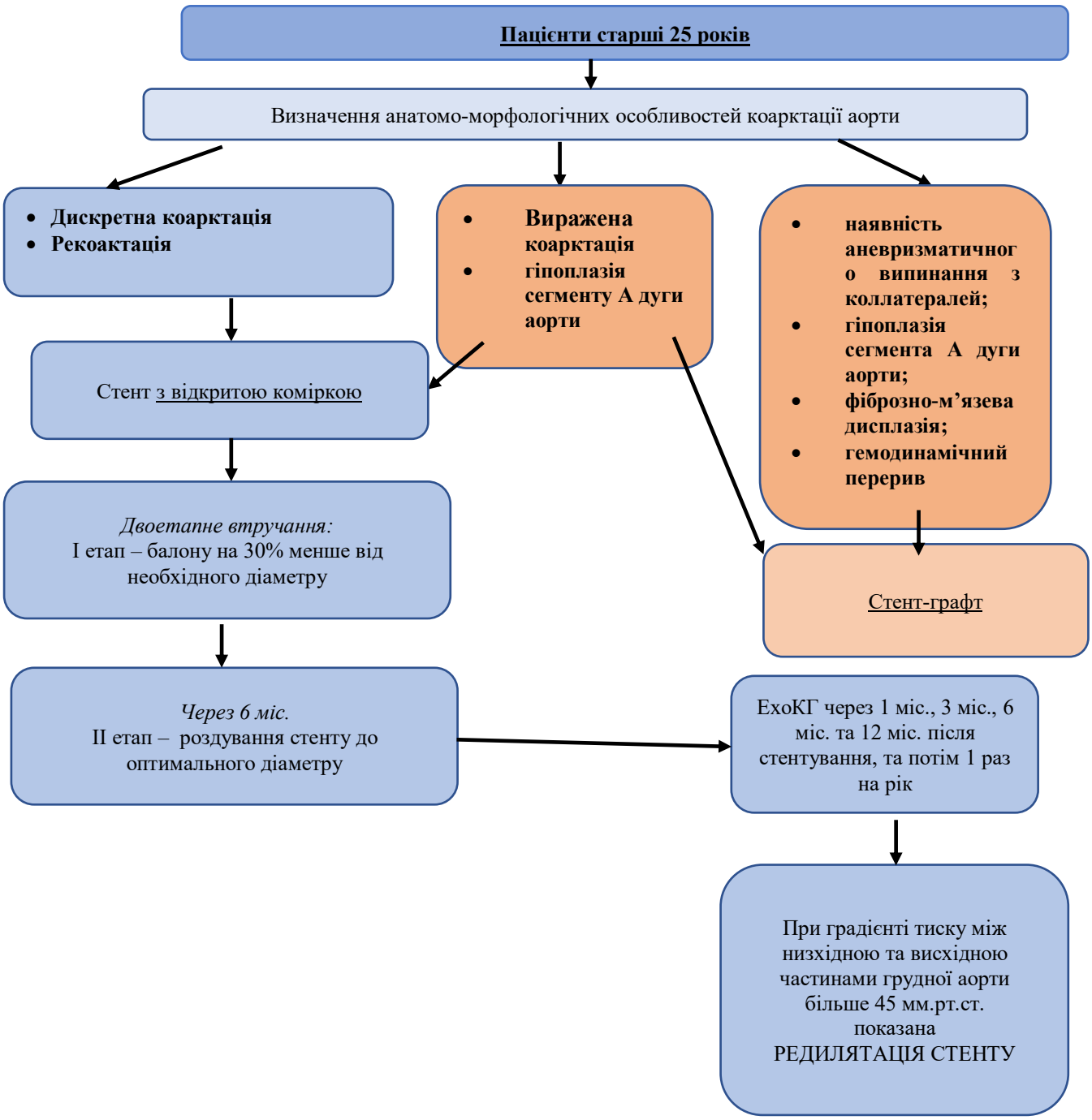

Рис. 7.3. Алгоритм черезшкірного стентування коарктації аорти у пацієнтів старше 25 років.

У випадках різкої коарктації та гіпоплазії сегменту А дуги аорти хворим цієї вікової категорії ендоваскулярне стентування КоА можна виконувати, як з використанням стентів з відкритою коміркою, так і стент-графтів залежно від наявності технічних засобів та кваліфікації лікаря-спеціаліста. При дискретній формі та рекоарктації хворим цієї групи рекомендовані стенти з відкритою коміркою. У пацієнтів старше 25 років ми виконували двоетапний підхід у лікування КоА.

Всім пацієнтам після імплантування стентів проводили динамічне спостереження за допомогою ЕхоКГ через 1 міс., 3 міс., 6 міс. та 12 міс. після стентування, та потім 1 раз на рік. У разі діагностування градієнту тиску між низхідною та висхідною частинами грудної аорти більше 45 мм.рт.ст. хворим була проведена редилятація стенту.

Комп'ютерну томографію рекомендовано проводити через 6 місяців після втручання, потім через 2 роки та надалі 1 раз в 5 років за наявністю показів.

Дотепер залишається дискутабельним питання вибору методу лікування коарктації аорти у новонароджених. Хірургічне втручання є оптимальним варіантом, але може бути невиправданим у важкохворих немовлят зі складною анатомією вади. У таких складних випадках рекомендують балонну дилатацію, однак за причиною високої частоти рестенозу після цієї процедури саме імплантацію стента розглядають, як місток до остаточного хірургічного лікування [10, 22].

У нашій когорті обстежених 5 пацієнтам у віці від 3 днів до 11 місяців (середній вік 3,5 ± 1,6 місяців) з комбінованими вадами серця було проведено 10 ендоваскулярних процедур з приводу коарктації аорти.

В середньому нам вдалося зменшити градієнт інвазивного тиску між висхідною та низхідною аортою у пацієнтів цього віку на 90,9 ± 4,1 %. Середній показник інвазивного градієнту тиску між висхідною та низхідною аортою у дітей першого року життя до ендоваскулярного лікування коарктації

дорівнював 48,3 ± 10,8 мм.рт.ст. (ДІ 20-90 мм.рт.ст.) та після проведення її стентування вірогідно ($p<0,05$) зменшився до 5,8 ± 3,0 мм.рт.ст. (ДІ 0-15 мм.рт.ст.).

Слід зазначити, що повне усунення градієнту тиску між висхідною та низхідною аортою було досягнено у 60,0% випадків (n=3). Ускладнення документовано у 1 дитини (20,0%).

Серед обстежених першого року життя під час ендоваскулярного лікування та в ранньому післяопераційному періоді не було летальних випадків. Показник госпітальної летальності в нашій когорті серед пацієнтів цієї вікової групи складав 20,0% (n=1).

Повторне ендоваскулярне втручання було проведене у 2-х пацієнтів (40%) та в обох випадках мало плановий характер.

В подальшому катамнестичному періоді була констатована смерть 3 пацієнтів внаслідок гострої серцевої недостатності через супутні вади серця.

Наразі ми продовжуємо катамнестичний нагляд за 1 пацієнтом з гіпоплазією сегмента А дуги аорти: з ростом дитини їй було імплантовано 2 стента з відкритими комірками на балоні високого тиску, що дозволило зруйнувати попередній стент та сформувати новий каркас.

Отримані результати можна порівняти з даними Arfi AM et al. (2018) [10] та Bentham J. et al. (2010) [23]. В когорті Bentham J. et al. (2010) ускладнення мали місце у 2 пацієнтів (18,1%), у одного з яких потребувало проведеня хірургічного втручання, а у другого – встановлення ще 1 стента. На думку авторів встановлення ендоваскулярного стенту у немовлят технічно можливо здійснити з хорошими результатами, досяжними навіть у новонароджених, однак такий варіант лікування КоА слід розглядати, як варіант лише у складних випадках, коли результати хірургічного втручання є менш сприятливими [23].

Наразі кількість жінок з коартацією аорти, які досягли репродуктивного віку представляють більшість вагітних жінок із вродженими

вадами серця [43, 138]. Та обговорювана вада серця може бути виявлена вперше під час вагітності [11, 43]. Некоригована КоА під час вагітності може загрожувати життю як матері, так і плоду [11]. Відповідно до рекомендації Європейського кардіологічного товариства (ECS) щодо лікування серцево-судинних захворювань під час вагітності [108], КоА та рекоарктація належать до III та IV категорій серцево-судинного ризику матері за класифікацією ВООЗ. Категорія III - це ураження, що пов'язані зі значним збільшенням материнської смертності або захворюваності та потребують консультацій експертів [108]. Ускладнення для вагітної жінки можуть включати мозкові крововиливи, дисекцію розрив аорти, застійну серцеву недостатність, гіпертонічний криз та інфекційний ендокардит [11, 43, 132].

Ендоваскулярне втручання у вагітних показано при рефрактерній до медикаментозній терапії артеріальній гіпертензії [43, 108]. Такий метод лікування коарктації аорти продемонстрував численні переваги перед відкритою хірургією у післяпологовому періоді [30, 77]. З причин розривів інтими та розвитку мішкоподібних або веретеноподібних аневризм аорти у вагітної пацієнтки після балонної ангіопластики коарктації аорти, слід уникати цього методу у такої категорії пацієнтів [102].

Були проаналізовані результати лікування 10 жінок (середній вік 26,4 ± 4,7 років) з коарктацією аорти, яку було діагностовано під час вагітності. Середній показник систолічного тиску на момент виявлення обговорюваної вади серця дорівнював 162,7 ± 43,8 мм.рт.ст., діастолічного – 84,1 ± 17,2 мм.рт.ст. У4 жінок (45,5%) не вдалося досягти медикаментозного контролю АГ, тому їм на 15-23 тижні вагітності (в середньому 19,8 ± 3,1 тижні) було проведено ендоваскулярне лікування КоА. За рекомендаціями ESC (2018) ендоваскулярне втручання у вагітних з КоА потрібно проводити після 4-го місяця вагітності та дози опромінення для плоду мають бути нижче 50 мГр. На цей час органогенез завершений, щитовидна залоза плода все ще неактивна, а об'єм матки все ще малий, тому відстань між плодом і грудною клітиною є

більшою, ніж у наступні місяці (ESC, 2018). У 6 жінок (54,5%) нашої когорти з контрольованою АГ стентування коартації виконали у проміжку часу 48 годин - 5 років після пологів.

Описані лише декілька випадків перкутанного лікування коарктації аорти під час вагітності [11, 43], тому наш досвід є унікальним. У всіх представлених випадках був відновлений просвіт судини: документовано вірогідне (p=0,001) зниження середнього показника інвазивного градієнту тиску між висхідною та низхідною аортою з 60,0 ± 31,2 мм.рт.ст до 11,8 ± 7,3 мм.рт.ст.

Після імплантації стента у обстежених жінок було встановлено вірогідне (p=0,01) зниження середнього показника неінвазивного систолічного артеріального тиску з 163,0 ± 46,2 мм.рт.ст. до 120,5 ± 9,2 мм.рт.ст.

Ми виявили прямий кореляційний зв'язок (r = 0,94) між показником інвазивного градієнту тиску між висхідною та низхідною аортою до ендоваскулярного лікування КоА та рівнем неінвазивного систолічного артеріального тиску на руках.

Вибір стент для ендоваскулярного лікування КоАо у обстежених жінок залежив від типу та розміру вади. *Пацієнтка Ц., 17-ти років* мала фіброзно-м'язеву дисплазію, яку було діагностовано на 19 тижні вагітності через неконтрольовану артеріальну гіпертензію. Проведення процедури стентування в таких випадках вимагає використання балонів високого тиску, враховуючи надзвичайно високий опір судини в місці коарктації. У цьому випадку було використано стент-графт CP 8Z34, встановлений на BiB-катетері, розміром 14х40 мм (залишковий градієнт – 20,0 мм.рт.ст.)

Однією з технічно найскладніших анатомо-морфологічних варіантів коарктації аорти для черезшкірного лікування є гемодинамічна атрезія аорти. При перериванні гемодинаміки кровотік через перешийок аорти повністю припиняється, а кровопостачання нижньої частини тіла забезпечується лише за допомогою побічного кровотоку. Ми маємо досвід лікування коарктації

аорти з гіпопластичною дугою аорти (сегмент А) та гемодинамічною атрезією у 19-річної жінки на 23 тижні вагітності, інвазивний градієнт тиску між висхідною та низхідною аортою у якої досягав 55,0 мм.рт.ст. (табл. 5.1 та 5.2, пацієнтка № 3). Пацієнтці було імплантовано 28-міліметровий стент CP на BiB-катетері (14х35 мм). Після проведеного перкутанного втручання було документовано вірогідне зниження інвазивного градієнту тиску більш ніж в 2 рази (до 25 мм. рт. ст.).

Місце рекоарктації аорти є досить щільним у морфологічному відношенні, тому стентування не завжди призводить до повного зменшення градієнта на місці хірургічного шва. Одним із варіантів правильного вибору тактики лікування є попередня балона ангіопластика, для визначення "відповідності" стінки аорти в цьому місці, з подальшою імплантацією ендопротеза для запобігання «віддачі» судини після розтягування аорти. У нашій когорті, *пацієнтці Р., 28-и років*, яка була прооперована 24 роки потому з приводу КоА, яка також мала гіпопластичну дугу аорти в сегменті В та рефрактерну гіпертензією, на 15 тижні вагітності було імплантовано стент Andrastent 26XL. Після проведеного перкутанного втручання інвазивний градієнт тиску вірогідно зменшився в 10 разів і становив 5 мм.рт.ст.

Ускладнення у ранньому післяопераційному періоді мали 2 пацієнтки (20,0%): тромбоз стегнової артерії та спонтанний розрив плодової оболонки, який не потребував жодного втручання та не вплинув на перебіг вагітності.

Warnes CA (2015) доповідає, що через аортопатію, пов’язану з коарктацією, існує підвищений ризик розшарування аорти не тільки через збільшення серцевого викиду, але через те, що гормональні зміни вагітності «розм’якшують» аорту, роблячи її більш вразливою до розширення та дисекції [135]. У нашій когорті 1 *пацієнтка Г. 28-ти років*, на другий день після пологів мала гостру диссекцію аорти II типу за DeBakey. Під час вагітності у неї була контрольована АГ із САД<150 мм рт.ст. та ДАТ<80 мм рт.ст. Тому не уло проведено втручання під час вагітності. У цьому випадку коарктація аорти

поєднувалася з відкритим артеріальним протоком, що з нашої точки зору, стало причиною цього ускладнення.

Серед пацієнток, що були проліковані з приводу КоА після пологів, 3 (50,0%) мали природні пологи та ще 3 жінки (50,0%) – кесарів розтин. На 4 день життя всім новонародженим було проведено ЕхоКГ і у жодного не було виявлено ВВС.

Всі обстежені жінки (100%) були виписані у задовільному стані через 4-7 днів після лікування. Подальші дослідження включали клінічне спостереження за потребою та планові ехокардіографічні дослідження через 6 місяців, 1 рік та кожен наступний рік. Під час катамнестичного спостереження (від 2 місяців до 10 років) усі 10 жінок живі, не мають рекоарктації та не було встановлено жодних ускладнень у віддаленому післяопераційному періоді.

Відповідно до рекомендацій ECS (2018), Канадського кардіологічного товариства (2018) та NICE (2019), ми класифікували наш досвід лікування коарктації аорти, яку було діагностовано під час вагітності у вигляді алгоритму (рис. 7.4).

Таким чином, оцінка результатів проведеного ендоваскулярного лікування коарктації аорти свідчить, що вибрані методика та техника втручання є доцільною та безпечною. Стенти с закритою коміркою мають більший ризик фракції. Для вираженого ступеню стенозу аорти особливо у пацієнтів старше 18 років слід застосовувати двоетапну техніку лікування коарктації та стент-графти для уникнення ускладнень з боку стінки судини. Нова генерація стентів має кращі результати усунення градієнту тиску між висхідною та низхідною аортою. Базуючись на отриманих результатах ми класифікували наш досвід перкутанного стентування КоА у вигляді алгоритмів з визначенням оптимально необхідних технічних засобів з урахуванням анатомії вади серця та віку хворого та розробили алгоритм

тактики введення пацієнток, у яких за даними клінічного обстеження та ехокардіографії було діагностовано КоА під час вагітності.

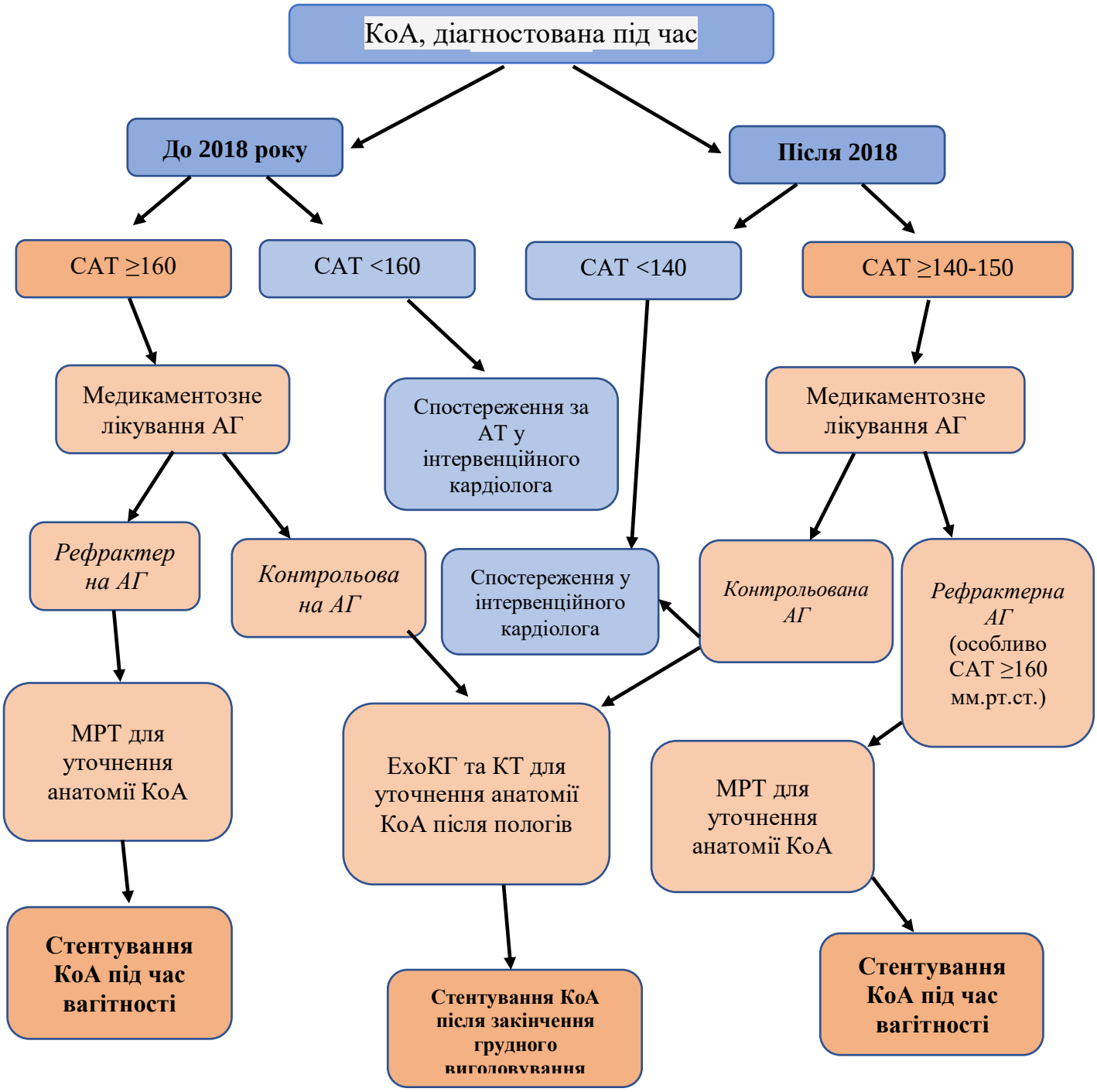

Рис. 7.4. Алгоритм введення жінок, у яких коарктацію аорти було діагностовано під час вагітності

ВИСНОВКИ

У дисертаційній роботі наведено теоретичне обґрунтування та практичне вирішення актуальної задачі у галузі медицини щодо розробки та впровадження черезшкірного лікуваня коарктації аорти у пацієнтів різного віку та вагітних. Отримані результати підтвердили концепцію дослідження та дозволили сформулювати наступні висновки.

1. Аналіз частоти діагностування анатомо-морфологічних варіантів коарктації аорти продемонстрував вірогідне ($p<0,05$) превалювання пацієнтів з дискретною коарктацією аорти (67,8%). У випадках КоАо у поєднанні з кінкінгом встановлена найбільша частка інших некоригованих вроджених вад серця (50,0%) та клапанної патології серця (16,7%), що ускладнює типовий перебіг ізольованої КоА.

2. Період спостереження після ендоваскулярного лікування в середньому складав 7,9 ± 0,2 рока. Частота ускладнень становила 10,1%, з них 2,6% обумовлені станом стінки аорти, 2,1% – технічними засобами, 1,6% – доступом. Ми довели, що найбезпечнішими є стенти з відкритою коміркою, у порівнянні з закритою (частота ускладнень 6,1% проти 13,1%, $p<0,05$) та стент-графти, порівняно з непокритими стентами (5,9% проти 12,3%, $p<0,05$). Показано, що найбільш сприятливою анатомією з найменшою частотою ускладнень є рекоарктація (5,6%) та гіпоплазія сегмента А дуги аорти (6,7%), у протилежність кінкінгу (25,0%) та гемодинамічному перериву дуги аорти (12,5%).

Випадків госпітальної летальності серед обстежених не було. У віддаленому періоді один пацієнт помер через супутню патологію та хронічну серцеву недостатність. Повторне ендоваскулярне втручання було проведене у 27,0% випадків, з них 16,4% після використання стент-графтів та 10,6% – непокритих стентів. Екстрену реінтервенцію потребували 5 пацієнтів (2,6%). Доведено, що частота реінтервенцій залежала від віку пацієнтів: найбільшу кількість з проведених було виконано у пацієнтів старше 25 років (45,0%).

3. За результатами застосування технічних засобів для корекції КоА доведено високу ефективність стентів з відкритою коміркою при лікуванні дискретної коарктації аорти, рекоарктації, гіпоплазії сегментів В, С дуги аорти. При вираженій коарктації, гіпоплазії сегменту А дуги аорти, наявності аневризматичного випинання з колатералей, фіброзно-м'язевій дисплазії та гемодинамічному перериві аорти обгрунтованим є використання стент-графтів.

4. У дослідження були включені 10 жінок (середній вік 26,4 ± 4,7 років) з коарктацією аорти, яку було діагностовано під час вагітності. У 4 жінок не вдалося досягти медикаментозного контролю АГ, тому їм на 15-23 тижні вагітності (в середньому 19,8 ± 3,1 тижні) було проведено ендоваскулярне лікування КоА. У 6 жінок з контрольованою АГ стентування коартації виконали у проміжку часу 48 годин - 5 років після пологів. Проведене лікування було ефективним та безпечним в обох групах, але одна пацієнтка з нестентованої групи на другий день після пологів мала гостре розшарування аорти II типу по DeBakey.

5. Спираючись на отримані дані, нами було розроблено та впроваджено в практику алгоритми ендоваскулярного лікування коарктації аорти у пацієнтів різного віку (в т.ч. окремо для вагітних), які спрямовані на зменшення ризику ускладнень та уникнення випадків госпітальної летальності. Отримані результати демонструють, що процедура імплантації аортального стента ефективна і безпечна як для матері, так і для плода.

ПРАКТИЧНІ РЕКОМЕНДАЦІЇ

1. Дітям при дискретній формі та рекоарктації рекомендовані стенти з відкритою коміркою. Пацієнтам молодше 18 років рекомендовано застосування ендографтів лише у випадку різкої коарктації.

2. Пацієнтам 18-25 років рекомендовано застосувати ендографти у випадках різкої коарктації та наявності гемодинамічного перериву перешийка аорти. Пацієнтам цієї вікової групи при дискретній формі та рекоарктації рекомендовані стенти з відкритою коміркою.

3. Хворим старше 25 років рекомендовано застосування ендографтів лише у випадках гіпоплазії сегмента А дуги аорти, наявності аневризматичного випинання з коллатералей, фіброзно-м’язевій дисплазії та гемодинамічного перериву перешийка аорти. У випадках різкої коарктації та гіпоплазії сегменту А дуги аорти хворим цієї вікової категорії ендоваскулярне стентування КоА можна виконувати, як з використанням стентів з відкритою коміркою (за умови двоетапного підходу), так і стент-графтів залежно від наявності технічних засобів та кваліфікації лікаря-спеціаліста. При дискретній формі та рекоарктації хворим цієї групи рекомендовані стенти з відкритою коміркою.

4. Всім пацієнтам після імплантування стентів рекомендовано динамічне спостереження за допомогою ЕхоКГ через 1 міс., 3 міс., 6 міс. та 12 міс. після стентування, та потім 1 раз на рік. У разі діагностування градієнту тиску між низхідною та висхідною частинами грудної аорти більше 45 мм.рт.ст. необхідно проводити редилятацію стенту.

5. Комп’ютерну томографію рекомендовано проводити через 6 місяців після втручання, потім через 2 роки та надалі 1 раз в 5 років за наявністю показів.

6. Пацієнткам, у яких за даними клінічного обстеження та ехокардіографії було діагностовано КоА під час вагітності, рекомендовано наступне:

a) хворим з АТ 140-150 мм.рт.ст. та вище необхідно призначити медикаментозну терапію, ухвалену ECS (2018);

b) у випадках, коли артеріальну гіпертензію вдається контролювати рекомендовано спостереження за АТ, однак подальшу діагностику (ЕхоКГ та КТ для уточнення анатомії КоА) необхідно проводити вже після пологів, а ендоваскуярне стентування місяця коарктації – після завершення грудного вигодовування;

c) при АГ (особливо при САТ більше за 160 мм.рт.ст), рефрактерній до медикаментозної терапії, з метою уточнення анатомії КоА необхідно проводити МРТ під час вагітності та, після чого виконувати ендоваскулярне стентування місця коарктації.

СПИСОК ЛІТЕРАТУРИ

1. ВООЗ. Отрута свинцем та здоров'я. Інформаційний бюлетень. 2014. № 379.

2. Лазоришинець ВВ, Ємець ІМ. Історичні віхи хірургії дитячих сердець. Кардіологія та кардіохірургія: безперервний професійний розвиток. 2019;1(01):7-11.

3. Паничкин ЮВ, Дитковский ИА, Черпак БВ, Ящук НС. Одномоментное устранение коарктации аорты, шаровидной аневризмы грудной части аорты и вторичного дефекта межпредсердной перегородки транскатетерным методом. Серце і судини. 2012;4:83-6.

4. Паничкін ЮВ, Дітківский ІО, Черпак БВ, Ящук НС. Ендоваскулярна хірургія при вроджених вадах серця. Історічна довідка і власні спостереження. Київ : Агат-Прінт; 2020. 174 с.

5. Труба ЯП, Дітківський ІО, Іманов ЕМ, Плиска ОІ, Мошківська ЛВ, Дзюрій ІВ, та ін. Коарктація аорти у новонароджених і немовлят: балонна ангіопластика чи хірургічне лікування? Вісник серцево-судинної хірургії. 2019;1(34):38-41. doi: 10.30702/ujcvs/19.35/08(038-041).

6. Черпак Б.В, Дітківський ІО, Ящук НС, Єрмолович ЮВ, Головенко ОС, Панічкін ЮВ. Десятирічний досвід лікування коарктації аорти методом ендоваскулярного стентування у пацієнтів різних вікових груп. Український журнал серцево-судинної хірургії.2021; 4 (45): 71-84. doi.org/10.30702/ujcvs/21.4512/ChD050-7184. ***Scopus***

7. Черпак Б.В, Ящук НС, Єрмолович ЮВ, Головенко ОС, Панічкін Ю В. Вибір оптимально необхідних технічних засобів для ендоваскулярного лікування коарктації аорти. Український журнал серцево-судинної хірургії. 2022;30(4): 66-72. doi.org: 10.30702/ujcvs/22.30(04)/CY062-6672.

8. Adjagba PM, Hanna B, Miró J, Dancea A, Poirier N, Vobecky S, et al. Percutaneous angioplasty used to manage native and recurrent coarctation of the

aorta in infants younger than 1 year: immediate and midterm results. Pediatr Cardiol. 2014 Oct;35(7):1155-61. doi: 10.1007/s00246-014-0909-3.

9. Anuwutnavin S, Satou G, Chang RK, DeVore GR, Abuel A, Sklansky M. Prenatal Sonographic Predictors of Neonatal Coarctation of the Aorta. J Ultrasound Med. 2016 Nov;35(11):2353-64. doi: 10.7863/ultra.15.06049.

10. Arfi AM, Galal MO, Kouatli A, Baho H, Abozeid H, al Ata J. Stent angioplasty for critical native aortic coarctation in three infants: up to 15-year follow-up without surgical intervention and review of the literature. Pediatr Cardiol. 2018;39(8):1501-13. doi: 10.1007/s00246-018-1922-8.

11. Assaidi A, Sbragia P, Fraisse A. Transcatheter therapy for aortic coarctation with severe systemic hypertension during pregnancy. Catheter Cardiovasc Interv. 2013 Oct 1;82(4):556-9. doi: 10.1002/ccd.24404.

12. Backer CL, Kaushal S, Mavroudis C. Coarctation of the Aorta. In: Pediatric Cardiac Surgery. 4th Edition. Wiley-Blackwell; 2014; p. 256-82.

13. Backer C L, Mavroudis C, Zias E A. et al. Repair of coarctation with resection and extended end-to-end anastomosis. Ann Thorac Surg. 1998;66:1365–1370.

14. Balci A, Sollie KM, Mulder BJ, de Laat MW, Roos-Hesselink JW, van Dijk AP, et al. Associations between cardiovascular parameters and uteroplacental Doppler (blood) flow patterns during pregnancy in women with congenital heart disease: Rationale and design of the Zwangerschap bij Aangeboren Hartafwijking (ZAHARA) II study. Am Heart J. 2011 Feb;161(2):269-75.e1. doi: 10.1016/j.ahj.2010.10.024.

15. Balci A, Sollie-Szarynska KM, van der Bijl AG, Ruys TP, Mulder BJ, Roos-Hesselink JW, et al. Prospective validation and assessment of cardiovascular and offspring risk models for pregnant women with congenital heart disease. Heart. 2014 Sep;100(17):1373-81. doi: 10.1136/heartjnl-2014-305597.

16. Batlivala SP, Goldstein BH. Current Transcatheter Approaches for the Treatment of Aortic Coarctation in Children and Adults. Interv Cardiol Clin. 2019 Jan;8(1):47-58. doi: 10.1016/j.iccl.2018.08.001.

17. Baumgartner H, Bonhoeffer P, De Groot NM, de Haan F, Deanfield JE, Galie N, et al. ESC Guidelines for the management of grown-up congenital heart disease (new version 2010). Eur Heart J. 2010 Dec;31(23):2915-57. doi: 10.1093/eurheartj/ehq249. .

18. Baumgartner H, De Backer J, Babu-Narayan SV, Budts W, Chessa M, Diller GP, Lung B, et al. 2020 ESC Guidelines for the management of adult congenital heart disease. Eur Heart J. 2021 Feb 11;42(6):563-645. doi: 10.1093/eurheartj/ehaa554.

19. Beattie M, Peyvandi S, Ganesan S, Moon-Grady A. Toward Improving the Fetal Diagnosis of Coarctation of the Aorta. Pediatr Cardiol. 2017 Feb;38(2):344-52. doi: 10.1007/s00246-016-1520-6.

20. Beauchesne LM, Connolly HM, Ammash NM, Warnes CA. Coarctation of the aorta: outcome of pregnancy. J Am Coll Cardiol. 2001 Nov 15;38(6):1728-33. doi: 10.1016/s0735-1097(01)01617-5.

21. Beckmann E, Jassar AS. Coarctation repair-redo challenges in the adults: what to do? J Vis Surg. 2018 Apr 23;4:76. doi: 10.21037/jovs.2018.04.07.

22. Bentham JR, English K, Ballard G, Thomson JD. Effect of interventional stent treatment of native and recurrent coarctation of aorta on blood pressure. Am J Cardiol. 2013 Mar 1;111(5):731-6. doi: 10.1016/j.amjcard.2012.11.024.

23. Bentham J, Shettihalli N, Orchard E, Westaby S, Wilson N. Endovascular stent placement is an acceptable alternative to reoperation in selected infants with residual or recurrent aortic arch obstruction. Catheter Cardiovasc Interv. 2010 Nov 15;76(6):852-9. doi: 10.1002/ccd.22586.

24. Bernstein D. The Cardiovascular System. Developmental Biology of the Cardiovascular System. Cardiac Development. In: Kliegman RM, Stanton B, Geme J St. Nelson Textbook of Pediatrics. 19 Edition; 2011.

25. Bhagyalaxmi M, Dixit R, Rai SK, Yadav AK, Lakhotia S, Agrawal D, et al. Epidemiology of Congenital Heart Disease in India. Congenit Heart Dis. 2015 Sep-Oct;10(5):437-46. doi: 10.1111/chd.12220.

26. Bhatt AB, Defaria Yeh D. Long-term outcomes in coarctation of the aorta: an evolving story of success and new challenges. Heart. 2015 Aug;101(15):1173-5. doi: 10.1136/heartjnl-2015-307641.

27. Bhatt AB, DeFaria Yeh D. Pregnancy and Adult Congenital Heart Disease. Cardiol Clin. 2015 Nov;33(4):611-23, ix. doi: 10.1016/j.ccl.2015.07.008.

28. Bondanza S, Calevo MG, Marasini M. Early and Long-Term Results of Stent Implantation for Aortic Coarctation in Pediatric Patients Compared to Adolescents: A Single Center Experience. Cardiol Res Pract. 2016;2016:4818307. doi: 10.1155/2016/4818307.

29. Boris JR. Primary-care management of patients with coarctation of the aorta. Cardiol Young. 2016 Dec;26(8):1537-42. doi: 10.1017/S1047951116001748.

30. Bruckheimer E, Birk E, Santiago R, Dagan T, Esteves C, Pedra CA. Coarctation of the aorta treated with the Advanta V12 large diameter stent: acute results. Catheter Cardiovasc Interv. 2010 Feb 15;75(3):402-6. doi: 10.1002/ccd.22280.

31. Bruckheimer E, Dagan T, Amir G, Birk E. Covered Cheatham-Platinum stents for serial dilation of severe native aortic coarctation. Catheter Cardiovasc Interv. 2009 Jul 1;74(1):117-23. doi: 10.1002/ccd.21923.

32. Brzezinska-Rajszys G. Stents in treatment of aortic coarctation and recoarctation in small children. Int J Cardiol. 2018 Jul 15;263:40-1. doi: 10.1016/j.ijcard.2018.03.141.

33. Budoff MJ, Shittu A, Roy S. Use of cardiovascular computed tomography in the diagnosis and management of coarctation of the aorta. J Thorac Cardiovasc Surg. 2013 Jul;146(1):229-32. doi: 10.1016/j.jtcvs.2013.01.024.

34. Butalia S, Audibert F, Côté AM, Firoz T, Logan AG, Magee LA, et al. Hypertension Canada's 2018 Guidelines for the Management of Hypertension in Pregnancy. Can J Cardiol. 2018 May;34(5):526-31. doi: 10.1016/j.cjca.2018.02.021.

35. Butera G, Manica JL, Marini D, Piazza L, Chessa M, Filho RI, et al. From bare to covered: 15-year single center experience and follow-up in trans-catheter stent implantation for aortic coarctation. Catheter Cardiovasc Interv. 2014 May 1;83(6):953-63. doi: 10.1002/ccd.25404.

36. Butera G, Heles M, MacDonald ST, Carminati M. Aortic coarctation complicated by wall aneurysm: the role of covered stents. Catheter Cardiovasc Interv. 2011 Nov 15;78(6):926-32. doi: 10.1002/ccd.22756.

37. Cangussú LR, Lopes MR, Barbosa RHA. The importance of the early diagnosis of aorta coarctation. Rev Assoc Med Bras (1992). 2019 Feb;65(2):240-45. doi: 10.1590/1806-9282.65.2.240.

38. Centers for Disease Control and Prevention. Coarctation of the aorta - Congenital Heart Defects. CDC. [Internet]. 2019. Available from: https://www.cdc.gov/ncbddd/heartdefects/coarctationofaorta.html.

39. Chakrabarti S, Kenny D, Morgan G, Curtis SL, Hamilton MC, Wilde P, et al. Balloon expandable stent implantation for native and recurrent coarctation of the aorta--prospective computed tomography assessment of stent integrity, aneurysm formation and stenosis relief. Heart. 2010 Aug;96(15):1212-6. doi: 10.1136/hrt.2009.170928.

40. Chandran J, Rajesh MC, Nambiar A, Rabiyabi, Ranji SA. Anaesthesia for Coarctation of aorta in pregnancy- A challenge. BMH Med. J. 2018;5(2):47-50.

41. Cherpak B, Davydova I, Ditkivskyy I, Yaschuk N, Batsak B, Lazoryshynets V. A Case of Endovascular Repair of Mid-Aortic Syndrome

Diagnosed During Pregnancy. Perinatologiya i Pediatriya. 2016;3(67):10-4. doi: 10.15574/PP.2016.67.10.

42. Cherpak BV, Davydova YV, Kravchenko VI, Yaschuk NS, Siromakha SO, Lazoryshynets VV. Management of percutaneous treatment of aorta coarctation diagnosed during pregnancy. J Med Life. 2022;15(2):208-13. doi: 10.25122/jml-2021-0363.

43. Ciresi CM, Patel PR, Asdell SM, Hopkins KA, Hoyer MH, Kay WA. Management of Severe Coarctation of the Aorta During Pregnancy. JACC Case Rep. 2020 Jan 15;2(1):116-9. doi: 10.1016/j.jaccas.2019.11.060.

44. Conti L, Borg Savona S, Spiteri T, Degiovanni J, Borg A, Caruana M. Aortic coarctation - never too late to diagnose, never too late to treat. Images Paediatr Cardiol. 2017 Jul-Sep;19(3):1-11. PMID: 29731785.

45. Cook SC, Hickey J, Maul TM, Zumberge N, Krieger EV, Valente AM, Zaidi AN, Daniels CJ. Assessment of the cerebral circulation in adults with coarctation of the aorta. Congenit Heart Dis. 2013 Jul-Aug;8(4):289-95. doi: 10.1111/chd.12024.

46. Cowley CG, Orsmond GS, Feola P, McQuillan L, Shaddy RE. Long-term, randomized comparison of balloon angioplasty and surgery for native coarctation of the aorta in childhood. Circulation. 2005 Jun 28;111(25):3453-6. doi: 10.1161/CIRCULATIONAHA.104.510198.

47. Cribbs MG. Coarctation: A Review. US Cardiology Review. 2019;13(2):99-104. doi: 10.15420/usc.2019.15.2.

48. Dijkema EJ, Leiner T, Grotenhuis HB. Diagnosis, imaging and clinical management of aortic coarctation. Heart. 2017 Aug;103(15):1148-1155. doi: 10.1136/heartjnl-2017-311173.

49. Doshi AR, Chikkabyrappa S. Coarctation of Aorta in Children. Cureus. 2018 Dec 5;10(12):e3690. doi: 10.7759/cureus.3690.

50. Doshi AR, Syamasundar Rao P. Coarctation of Aorta-Management Options and Decision Making. Pediat Therapeut. 2012;S5:006. doi:10.4172/2161-0665.S5-006.

51. Eckhauser A, South ST, Meyers L, Bleyl SB, Botto LD. Turner Syndrome in Girls Presenting with Coarctation of the Aorta. J Pediatr. 2015 Nov;167(5):1062-6. doi: 10.1016/j.jpeds.2015.08.002.

52. EUROCAT. 2019. https://eu-rd-platform.jrc.ec.europa.eu/eurocat/eurocat-data/prevalence_en

53. Evers PD, Ranade D, Lewin M, Arya B. Diagnostic Approach in Fetal Coarctation of the Aorta: A Cost-Utility Analysis. J Am Soc Echocardiogr. 2017 Jun;30(6):589-94. doi: 10.1016/j.echo.2017.01.019.

54. Ewert P, Peters B, Nagdyman N, Miera O, Kühne T, Berger F. Early and mid-term results with the Growth Stent - a possible concept for transcatheter treatment of aortic coarctation from infancy to adulthood by stent implantation? Catheter Cardiovasc Interv. 2008 Jan 1;71(1):120-6. doi: 10.1002/ccd.21397.

55. Familiari A, Morlando M, Khalil A, Sonesson SE, Scala C, Rizzo G, et al. Risk Factors for Coarctation of the Aorta on Prenatal Ultrasound: A Systematic Review and Meta-Analysis. Circulation. 2017 Feb 21;135(8):772-85. doi: 10.1161/CIRCULATIONAHA.116.024068.

56. Feltes TF, Bacha E, Beekman RH 3rd, Cheatham JP, Feinstein JA, Gomes AS, et al. Indications for cardiac catheterization and intervention in pediatric cardiac disease: a scientific statement from the American Heart Association. Circulation. 2011 Jun 7;123(22):2607-52. doi: 10.1161/CIR.0b013e31821b1f10.

57. Fox EB, Latham GJ, Ross FJ, Joffe D. Perioperative and Anesthetic Management of Coarctation of the Aorta. Semin Cardiothorac Vasc Anesth. 2019 Jun;23(2):212-24. doi: 10.1177/1089253218821953.

58. Freylikhman O, Tatarinova T, Smolina N, Zhuk S, Klyushina A, Kiselev A, et al. Variants in the NOTCH1 gene in patients with aortic coarctation. Congenit Heart Dis. 2014 Sep-Oct;9(5):391-6. doi: 10.1111/chd.12157.

59. Ganigara M, Doshi A, Naimi I, Mahadevaiah GP, Buddhe S, Chikkabyrappa SM. Preoperative Physiology, Imaging, and Management of Coarctation of Aorta in Children. Semin Cardiothorac Vasc Anesth. 2019 Dec;23(4):379-86. doi: 10.1177/1089253219873004.

60. Gewillig M, Budts W, Boshoff D, Maleux G. Percutaneous interventions of the aorta. Future Cardiol. 2012 Mar;8(2):251-69. doi: 10.2217/fca.12.10.

61. Godart F. Intravascular stenting for the treatment of coarctation of the aorta in adolescent and adult patients. Arch Cardiovasc Dis. 2011 Dec;104(12):627-35. doi: 10.1016/j.acvd.2011.08.005.

62. Golden AB, Hellenbrand WE. Coarctation of the aorta: stenting in children and adults. Catheter Cardiovasc Interv. 2007 Feb 1;69(2):289-99. doi: 10.1002/ccd.21009.

63. Gómez-Montes E, Herraiz I, Mendoza A, Escribano D, Galindo A. Prediction of coarctation of the aorta in the second half of pregnancy. Ultrasound Obstet Gynecol. 2013 Mar;41(3):298-305. doi: 10.1002/uog.11228.

64. Grewal J. Coarctation of the Aorta. Anaesthesia Tutorial of the week 265 [Internet]. 2012. Available from: https://resources.wfsahq.org/atotw/coarctation-of-the-aorta/.

65. Guyatt GH, Akl EA, Crowther M, Schünemann HJ, Gutterman DD, Lewis SZ. Introduction to the ninth edition: Antithrombotic Therapy and Prevention of Thrombosis, 9th ed: American College of Chest Physicians Evidence-Based Clinical Practice Guidelines. Chest. 2012 Feb;141(2 Suppl):48S-52S. doi: 10.1378/chest.11-2286.

66. Haas B, Wilt HG, Carlson KM, Lofland GK. Streptococcus pneumoniae causing mycotic aneurysm in a pediatric patient with coarctation of the aorta. Congenit Heart Dis. 2012 Jan-Feb;7(1):71-5. doi: 10.1111/j.1747-0803.2011.00543.x.

67. Hager A. Hypertension in aortic coarctation. Minerva Cardioangiol. 2009 Dec;57(6):733-42. PMID: 19942845.

68. Hanneman K, Newman B, Chan F. Congenital Variants and Anomalies of the Aortic Arch. Radiographics. 2017 Jan-Feb;37(1):32-51. doi: 10.1148/rg.2017160033.

69. Harris KC, Du W, Cowley CG, Forbes TJ, Kim DW; Congenital Cardiac Intervention Study Consortium (CCISC). A prospective observational multicenter study of balloon angioplasty for the treatment of native and recurrent coarctation of the aorta. Catheter Cardiovasc Interv. 2014 Jun 1;83(7):1116-23. doi: 10.1002/ccd.25284.

70. Hartman EM, Groenendijk IM, Heuvelman HM, Roos-Hesselink JW, Takkenberg JJ, Witsenburg M. The effectiveness of stenting of coarctation of the aorta: a systematic review. EuroIntervention. 2015 Oct;11(6):660-8. doi: 10.4244/EIJV11I6A133.

71. Hede SV, DeVore G, Satou G, Sklansky M. Neonatal management of prenatally suspected coarctation of the aorta. Prenat Diagn. 2020 Jul;40(8):942-48. doi: 10.1002/pd.5696.

72. Ho SY, Somerville J, Yip WC, Anderson RH. Transluminal balloon dilation of resected coarcted segments of thoracic aorta: histological study and clinical implications. Int J Cardiol. 1988;19(1):99-105. doi: 10.1016/0167-5273(88)90195-7.

73. Hoffman JI. The challenge in diagnosing coarctation of the aorta. Cardiovasc J Afr. 2018 Jul/Aug 23;29(4):252-5. doi: 10.5830/CVJA-2017-053.

74. Højbjerg Gravholt CH, Landin-Wilhelmsen K, Stochholm K, Hjerrild BE, Ledet T, Djurhuus CB, et al. Clinical and epidemiological description of aortic dissection in Turner's syndrome. Cardiol Young. 2006 Oct;16(5):430-6. doi: 10.1017/S1047951106000928.

75. Interactive EUROCAT prevalence charts and tables [Internet]. 2021 June 14. Available from: https://eu-rd-platform.jrc.ec.europa.eu/eurocat/eurocat-data/prevalence_en Access.

76. Ino T, Kishiro M, Okubo M, Akimoto K, Nishimoto K, Yabuta K, et al. Dilatation mechanism of balloon angioplasty in children: assessment by angiography and intravascular ultrasound. Cardiovasc Intervent Radiol. 1998 Mar-Apr;21(2):102-8. doi: 10.1007/s002709900224.

77. Jalal Z, Iriart X, Thambo JB. Aortic Coarctation Diagnosed During Pregnancy in a Woman with Repaired Tetralogy of Fallot. Ann Thorac Surg. 2015 Sep;100(3):e45-7. doi: 10.1016/j.athoracsur.2015.01.072.

78. Javed S, Habibi HR. Asymptomatic Coarctation of the Aorta in a Middle-Aged Man; The Significance of Physical Examination. CJGIM. 2018;13(1):38-41. doi:10.22374/cjgim.v13i1.217.

79. Jowett V, Aparicio P, Santhakumaran S, Seale A, Jicinska H, Gardiner HM. Sonographic predictors of surgery in fetal coarctation of the aorta. Ultrasound Obstet Gynecol. 2012 Jul;40(1):47-54. doi: 10.1002/uog.11161.

80. Kailin JA, Santos AB, Yilmaz Furtun B, Sexson Tejtel SK, Lantin-Hermoso R. Isolated coarctation of the aorta in the fetus: A diagnostic challenge. Echocardiography. 2017 Dec;34(12):1768-75. doi: 10.1111/echo.13578.

81. Kaya U, Colak A, Becit N, Ceviz M, Kocak H. Surgical Management of Aortic Coarctation from Infant to Adult. Eurasian J Med. 2018 Feb;50(1):14-8. doi: 10.5152/eurasianjmed.2017.17273.

82. Kenny D, Hijazi ZM. Coarctation of the aorta: from fetal life to adulthood. Cardiol J. 2011;18(5):487-95. doi: 10.5603/cj.2011.0003.

83. Kipps AK, Olson I, Neha Purkey N, Charitha Reddy Ch. Pediatric Cardiac Acute Care Handbook. Ed. 2 (2018-2019). Chapter V. Acyanotic Lesions. P. 92-4.

84. Krieger EV, Landzberg MJ, Economy KE, Webb GD, Opotowsky AR. Comparison of risk of hypertensive complications of pregnancy among women with

versus without coarctation of the aorta. Am J Cardiol. 2011 May 15;107(10):1529-34. doi: 10.1016/j.amjcard.2011.01.033.

85. Lala S, Scali ST, Feezor RJ, Chandrekashar S, Giles KA, Fatima J, et al. Outcomes of thoracic endovascular aortic repair in adult coarctation patients. J Vasc Surg. 2018 Feb;67(2):369-81.e2. doi: 10.1016/j.jvs.2017.06.103.

86. Lee MG, d'Udekem Y. Coarctation of the aorta can no longer be considered a benign condition. Heart Lung Circ. 2014 Apr;23(4):297-8. doi: 10.1016/j.hlc.2014.03.001.

87. Marek J, Fenton M, Khambadkone S. Aortic Arch Anomalies: Coarctation of the Aorta and Interrupted Aortic Arch. In: Echocardiography in Pediatric and Congenital Heart Disease. 2016. Chapter 21; p. 382-406.

88. McElhinney DB, Marshall AC, Schievano S. Fracture of cardiovascular stents in patients with congenital heart disease: theoretical and empirical considerations. Circ Cardiovasc Interv. 2013 Oct 1;6(5):575-85. doi: 10.1161/CIRCINTERVENTIONS.113.000148.

89. Meadows J, Minahan M, McElhinney DB, McEnaney K, Ringel R; COAST Investigators. Intermediate Outcomes in the Prospective, Multicenter Coarctation of the Aorta Stent Trial (COAST). Circulation. 2015 May 12;131(19):1656-64. doi: 10.1161/CIRCULATIONAHA.114.013937.

90. Morais S, Costa FG, de Lourdes Pereira M. Heavy Metals and Human Health. In: Oosthuizen J, editor. Environmental Health - Emerging Issues and Practice [Internet]. London: IntechOpen; 2012. Available from: https://www.intechopen.com/chapters/27687. doi: 10.5772/29869.

91. Nakamura K, Stefanescu Schmidt A. Treatment of Hypertension in Coarctation of the Aorta. Curr Treat Options Cardiovasc Med. 2016 Jun;18(6):40. doi: 10.1007/s11936-016-0462-x.

92. NICE guideline. Hypertension in pregnancy: diagnosis and management [Internet]. 2019. Available from: https://www.nice.org.uk/guidance/ng133.

93. Nieuwenhuijsen MJ, Dadvand P, Grellier J, Martinez D, Vrijheid M. Environmental risk factors of pregnancy outcomes: a summary of recent meta-analyses of epidemiological studies. Environ Health. 2013 Jan 15;12:6. doi: 10.1186/1476-069X-12-6.

94. O'Brien P, Marshall AC. Coarctation of the aorta. Circulation. 2015 Mar 3;131(9):e363-5. doi: 10.1161/CIRCULATIONAHA.114.008821.

95. O'Laughlin MP, Perry SB, Lock JE, Mullins CE. Use of endovascular stents in congenital heart disease. Circulation. 1991;83(6):1923-39. doi: 10.1161/01.cir.83.6.1923.

96. Oster ME, McCracken C, Kiener A, Aylward B, Cory M, Hunting J, et al. Long-Term Survival of Patients With Coarctation Repaired During Infancy (from the Pediatric Cardiac Care Consortium). Am J Cardiol. 2019 Sep 1;124(5):795-802. doi: 10.1016/j.amjcard.2019.05.047.

97. Park MK. Park's Pediatric Cardiology for Practitioners. 6th ed. Philadelphia: Elsevier Saunders; 2014.; p. 184-205.

98. Pieper PG, Balci A, Aarnoudse JG, Kampman MA, Sollie KM, Groen H, et al. Uteroplacental blood flow, cardiac function, and pregnancy outcome in women with congenital heart disease. Circulation. 2013 Dec 3;128(23):2478-87. doi: 10.1161/CIRCULATIONAHA.113.002810.

99. Pieper PG. Use of medication for cardiovascular disease during pregnancy. Nat Rev Cardiol. 2015 Dec;12(12):718-29. doi: 10.1038/nrcardio.2015.172.

100. Pinto Júnior VC, Branco KM, Cavalcante RC, Carvalho Junior W, Lima JR, Freitas SM, et al. Epidemiology of congenital heart disease in Brazil. Rev Bras Cir Cardiovasc. 2015 Mar-Apr;30(2):219-24. doi: 10.5935/1678-9741.20150018.

101. Plunkett MD, Bond LM, Geiss DM. Staged repair of acute type I aortic dissection and coarctation in pregnancy. Ann Thorac Surg. 2000 Jun;69(6):1945-7. doi: 10.1016/s0003-4975(00)01278-9.

102. Presbitero P, Prever SB, Brusca A. Interventional cardiology in pregnancy. Eur Heart J. 1996 Feb;17(2):182-8. doi: 10.1093/oxfordjournals.eurheartj.a014833.

103. Punukollu M, Harnden A, Tulloh R. Coarctation of the aorta in the newborn. BMJ. 2011 Nov 16;343:d6838. doi: 10.1136/bmj.d6838.

104. Raj M, Krishnakumar R. Hypertension in children and adolescents: epidemiology and pathogenesis. Indian J Pediatr. 2013 Mar;80 Suppl 1:S71-6. doi: 10.1007/s12098-012-0851-4.

105. Rajbanshi BG, Joshi D, Pradhan S, Gautam NC, Timala R, Shakya U, et al. Primary surgical repair of coarctation of the aorta in adolescents and adults: intermediate results and consequences of hypertension. Eur J Cardiothorac Surg. 2019;55(2):323-30. doi: 10.1093/ejcts/ezy228.

106. Rakhmanov Y, Maltese P, Zulian A, Beccari T, Dundar M, Bertelli M. Genetic testing for coarctation of aorta. The EuroBiotech Journal. 2018;2(s1): 64-6. doi: https://sciendo.com/article/10.2478/ebtj-2018-0041.

107. Rao PS. Neonatal (and Infant) Coarctation of the Aorta: Management Challenges. Research and Reports in Neonatology. 2020;10:11-22. https://doi.org/10.2147/RRN.S189545.

108. Regitz-Zagrosek V, Roos-Hesselink JW, Bauersachs J, Blomström-Lundqvist C, Cífková R, De Bonis M, et al.2018 ESC Guidelines for the management of cardiovascular diseases during pregnancy. Eur Heart J. 2018 Sep 7;39(34):3165-241. doi: 10.1093/eurheartj/ehy340.

109. Ringel RE, Gauvreau K, Moses H, Jenkins KJ. Coarctation of the Aorta Stent Trial (COAST): study design and rationale. Am Heart J. 2012 Jul;164(1):7-13. doi: 10.1016/j.ahj.2012.04.008.

110. Rogers C, Clawson RE. Coarctation of the aorta. JAAPA. 2019 Jun;32(6):46-7. doi: 10.1097/01.JAA.0000558245.81325.02.

111. Rosenthal E. Coarctation of the aorta from fetus to adult: curable condition or life long disease process? Heart. 2005 Nov;91(11):1495-502. doi: 10.1136/hrt.2004.057182.

112. Ruys TP, Roos-Hesselink JW, Pijuan-Domènech A, Vasario E, Gaisin IR, Iung B, et al. Is a planned caesarean section in women with cardiac disease beneficial? Heart. 2015 Apr;101(7):530-6. doi: 10.1136/heartjnl-2014-306497.

113. Sadiq M, Ur Rehman A, Qureshi AU, Qureshi SA. Covered stents in the management of native coarctation of the aorta--intermediate and long-term follow-up. Catheter Cardiovasc Interv. 2013 Oct 1;82(4):511-8. doi: 10.1002/ccd.24945.

114. Salcher M, Naci H, Law TJ, Kuehne T, Schubert S, Kelm M, et al. Balloon Dilatation and Stenting for Aortic Coarctation: A Systematic Review and Meta-Analysis. Circ Cardiovasc Interv. 2016 Jun;9(6):e003153. doi: 10.1161/CIRCINTERVENTIONS.115.003153.

115. Saleh AH, Hassan PF, Elayashy M, Hamza HM, Abdelhamid MH, Madkour MA, et al. Role of dexamethasone in the para-vertebral block for pediatric patients undergoing aortic coarctation repair. randomized, double-blinded controlled study. BMC Anesthesiol. 2018 Nov 30;18(1):178. doi: 10.1186/s12871-018-0637-y.

116. Sandoval JP, Kang SL, Lee KJ, Benson L, Asoh K, Chaturvedi RR. Balloon Angioplasty for Native Aortic Coarctation in 3- to 12-Month-Old Infants. Circ Cardiovasc Interv. 2020 Nov;13(11):e008938. doi: 10.1161/CIRCINTERVENTIONS.120.008938.

117. Saxena A. Recurrent coarctation: interventional techniques and results. World J Pediatr Congenit Heart Surg. 2015 Apr;6(2):257-65. doi: 10.1177/2150135114566099.

118. Schneider H, Uebing A, Shore DF. Modern management of adult coarctation: transcatheter and surgical options. J Cardiovasc Surg (Torino). 2016 Aug;57(4):557-68.

119. Sinha SC. Transcatheter Intervention for Coarctation of Aorta: Current Status. Indian Journal of Clinical Cardiology. 2021;2(1):44-50. doi:10.1177/2632463620988454.

120. Pádua LM, Garcia LC, Rubira CJ, de Oliveira Carvalho PE. Stent placement versus surgery for coarctation of the thoracic aorta. Cochrane Database Syst Rev. 2012 May 16;(5):CD008204. doi: 10.1002/14651858.CD008204.pub2.

121. Sohn S, Rothman A, Shiota T, Luk G, Tong A, Swensson RE, et al. Acute and follow-up intravascular ultrasound findings after balloon dilation of coarctation of the aorta. Circulation. 1994 Jul;90(1):340-7. doi: 10.1161/01.cir.90.1.340.

122. Sohrabi B, Jamshidi P, Yaghoubi A, Habibzadeh A, Hashemi-Aghdam Y, Moin A, et al. Comparison between covered and bare Cheatham-Platinum stents for endovascular treatment of patients with native post-ductal aortic coarctation: immediate and intermediate-term results. JACC Cardiovasc Interv. 2014 Apr;7(4):416-23. doi: 10.1016/j.jcin.2013.11.018.

123. Sohrabi B, Kazemi B, Aslanabadi N. Percutaneous treatment of catheter-induced dissection of the right coronary artery and adjacent aortic wall. J Invasive Cardiol. 2007 Jul;19(7):E199-202. PMID: 17620687.

124. Stout KK, Daniels CJ, Aboulhosn JA, Bozkurt B, Broberg CS, Colman JM, et al. 2018 AHA/ACC Guideline for the Management of Adults With Congenital Heart Disease: A Report of the American College of Cardiology/American Heart Association Task Force on Clinical Practice Guidelines. J Am Coll Cardiol. 2019 Apr 2;73(12):e81-e192. doi: 10.1016/j.jacc.2018.08.1029.

125. Suradi H, Hijazi ZM. Current management of coarctation of the aorta. Glob Cardiol Sci Pract. 2015 Nov 18;2015(4):44. doi: 10.5339/gcsp.2015.44.

126. Thanopoulos BD, Giannakoulas G, Giannopoulos A, Galdo F, Tsaoussis GS. Initial and six-year results of stent implantation for aortic coarctation in children. Am J Cardiol. 2012 May 15;109(10):1499-503. doi: 10.1016/j.amjcard.2012.01.365.

127. Torok RD, Campbell MJ, Fleming GA, Hill KD. Coarctation of the aorta: Management from infancy to adulthood. World J Cardiol. 2015 Nov 26;7(11):765-75. doi: 10.4330/wjc.v7.i11.765.

128. van der Bom T, Zomer AC, Zwinderman AH, Meijboom FJ, Bouma BJ, Mulder BJ. The changing epidemiology of congenital heart disease. Nat Rev Cardiol. 2011 Jan;8(1):50-60. doi: 10.1038/nrcardio.2010.166.

129. van der Linde D, Konings EE, Slager MA, Witsenburg M, Helbing WA, Takkenberg JJ, et al. Birth prevalence of congenital heart disease worldwide: a systematic review and meta-analysis. J Am Coll Cardiol. 2011 Nov 15;58(21):2241-7. doi: 10.1016/j.jacc.2011.08.025.

130. Vergales JE, Gangemi JJ, Rhueban KS, Lim DS. Coarctation of the aorta - the current state of surgical and transcatheter therapies. Curr Cardiol Rev. 2013 Aug;9(3):211-9. doi: 10.2174/1573403x113099990032.

131. Vigneswaran TV, Sinha MD, Valverde I, Simpson JM, Charakida M. Hypertension in Coarctation of the Aorta: Challenges in Diagnosis in Children. Pediatr Cardiol. 2018 Jan;39(1):1-10. doi: 10.1007/s00246-017-1739-x.

132. Vriend JW, Drenthen W, Pieper PG, Roos-Hesselink JW, Zwinderman AH, van Veldhuisen DJ, et al. Outcome of pregnancy in patients after repair of aortic coarctation. Eur Heart J. 2005 Oct;26(20):2173-8. doi: 10.1093/eurheartj/ehi338.

133. Walther T, Hamm CW, Schuler G, Berkowitsch A, Kötting J, Mangner N, et al. Perioperative Results and Complications in 15,964 Transcatheter Aortic Valve Replacements: Prospective Data From the GARY Registry. J Am Coll Cardiol. 2015 May 26;65(20):2173-80. doi: 10.1016/j.jacc.2015.03.034.

134. Wan AW, Lee KJ, Benson LN. Infolding of covered stents used for aortic coarctation: report of two cases. Catheter Cardiovasc Interv. 2014 Jan 1;83(1):104-8. doi: 10.1002/ccd.24998.

135. Warnes CA. Pregnancy and Delivery in Women With Congenital Heart Disease. Circ J. 2015;79(7):1416-21. doi: 10.1253/circj.CJ-15-0572.

136. Webb GD, Smallhorn JF, Therrien J, Redington AN. Congenital Heart Disease. In: Bonow RO, Mann DL, Zipes DP, Libby P. Braunwald's Heart Disease: A Textbook of Cardiovascular Medicine, Single Volume. 9th Edition. 2012. P. 2048.

137. Wong SC, Burgess T, Cheung M, Zacharin M. The prevalence of turner syndrome in girls presenting with coarctation of the aorta. J Pediatr. 2014 Feb;164(2):259-63. doi: 10.1016/j.jpeds.2013.09.031.

138. Yavuz C, Soydinc HE, Tekbaş G, Karahan O. Pregnancy complicated with severe recurrent aortic coarctation: a case report. Case Rep Vasc Med. 2012; 2012:865035. doi: 10.1155/2012/865035.

139. Yetman AT, Starr L, Sanmann J, Wilde M, Murray M, Cramer JW. Clinical and Echocardiographic Prevalence and Detection of Congenital and Acquired Cardiac Abnormalities in Girls and Women with the Turner Syndrome. Am J Cardiol. 2018 Jul 15;122(2):327-30. doi: 10.1016/j.amjcard.2018.03.357.

140. Yousif A, Kloppenburg G, Morshuis WJ, Heijmen R. Repair of adult aortic coarctation by resection and interposition grafting. Interact Cardiovasc Thorac Surg. 2016 Oct;23(4):526-30. doi: 10.1093/icvts/ivw206.

141. Zanjani KS, Sabi T, Moysich A, Ovroutski S, Peters B, Miera O, et al. Feasibility and efficacy of stent redilatation in aortic coarctation. Catheter Cardiovasc Interv. 2008 Oct 1;72(4):552-6. doi: 10.1002/ccd.21701.

ДОДАТОК А
АКТИ ВПРОВАДЖЕННЯ (Сканкопії)

ЗАТВЕРДЖУЮ

Медичний директор
ДУ «Науково-практичний медичний центр дитячої кардіології та кардіохірургії МОЗ України»
д.мед.н. Максименко А. З.

„28" липня 2023 р.

М.П.

АКТ ВПРОВАДЖЕННЯ

1. Назва наукової розробки для впровадження та НДР, з якої виходить розробка:

«Вибір оптимально необхідних технічних засобів для ендоваскулярного лікування коарктації аорти».

- **НДР, з якої виходить розробка:** «Розробити та вдосконалити сучасні інноваційні технології ендопротезування коарктації аорти у GUCH-пацієнтів»
- **Установа, відділення та ПІБ авторів наукової розробки:** Державна установа «Національний інститут серцево-судинної хірургії імені М.М. Амосова Національної академії медичних наук», відділення ендоваскулярного лікування вроджених вад серця.

Автори: Черпак, Б. В., Ящук, Н. С., Єрмолович, Ю. В., Головенко, О. С., Панічкін, Ю. В.

2. Джерело інформації: Черпак Б. В., Ящук Н. С., Єрмолович Ю. В., Головенко О. С., Панічкін Ю. В. (2022). Вибір оптимально необхідних технічних засобів для ендоваскулярного лікування коарктації аорти. Український журнал серцево-судинної хірургії, 30(4), 66-72.

3. Назва установи, відділення, де впроваджена наукова розробка: Відділення рентгенангіографії та ендоваскулярної хірургії ДУ «НПМЦДКК МОЗ України», вул. Чорновола, 28/1, м. Київ, 01135.

4. Терміни впровадження: грудень 2022 – квітень 2023.

5. Загальна кількість спостережень - 7.

6. Ефективність впровадження.

Спосіб дозволяєм провести вибір оптимально необхідних технічних засобів для ендоваскулярного стентування аорти з урахуванням анатомічних особливостей вади та віку пацієнта. Ефективність проведеного лікування склала 98,9%. Середній час перебування пацієнтів після лікування КоА у відділенні інтенсивної терапії становив 10,1 ± 1,2 годин. Всі обстежені (100%) були виписані із стаціонару у задовільному стані на 3-7 добу, у середньому через 3,2 ± 1,9 днів. Жодний з пацієнтів не помер в стаціонарі.

7.**Зауваження** *немає*

Відповідальний за впровадження *(особа від установи, де впроваджена розробка)*

Посада зав. рентгенангіографії та ендоваскул. хірургії *підпис*

ПІБ Клен Юлія Леонідівна

„02" 08 2023р.

ЗАТВЕРДЖУЮ

Заступник генерального директора
ДУ «Інститут серця МОЗ України»
к.м.н. Дем'янчук В.Б.
"_____" _____ 2023 р.

АКТ ВПРОВАДЖЕННЯ

1. **Назва наукової розробки для впровадження та НДР, з якої виходить розробка:**

«Вибір оптимально необхідних технічних засобів для ендоваскулярного лікування коарктації аорти».

- **НДР, з якої виходить розробка:** «Розробити та вдосконалити сучасні інноваційні технології ендопротезування коарктації аорти у GUCH-пацієнтів»
- **Установа, відділення та ПІБ авторів наукової розробки:** Державна установа «Національний інститут серцево-судинної хірургії імені М.М. Амосова Національної академії медичних наук», відділення рентген-ендоваскулярних методів лікування вроджених і набутих вад.

Автори: Черпак, Б. В., Ящук, Н. С., Єрмолович, Ю. В., Головенко, О. С., Панічкін, Ю. В.

2. Джерело інформації: Черпак, Б. В., Ящук, Н. С., Єрмолович, Ю. В., Головенко, О. С., Панічкін, Ю. В. (2022). Вибір оптимально необхідних технічних засобів для ендоваскулярного лікування коарктації аорти. Український журнал серцево-судинної хірургії, 2022, 30 (4), 66-72.

3. Назва установи, відділення, де впроваджена наукова розробка: Відділення рентген-ендоваскулярної діагностики та лікування, ДУ «Інституту серця МОЗ України», м. Київ, 02660. вул. Братиславська, 5а.

4. Терміни впровадження: грудень 2022 – квітень 2023.

5. Загальна кількість спостережень - 4.

6. Ефективність впровадження.

Спосіб дозволяє провести вибір оптимально необхідних технічних засобів для едоваскулярного стентування аорти з урахуванням анатомічних особливостей вади та віку пацієнта. Ефективність проведеного лікування склала 98,9%. Середній час перебування пацієнтів після лікування КоА у відділенні інтенсивної терапії становив 10,1 ± 1,2 годин. Всі обстежені (100%) були виписані із стаціонару у задовільному стані на 3-7 добу, у середньому через 3,2 ± 1,9 днів. Жодний з пацієнтів не помер в стаціонарі.

7.**Зауваження** *немає*

Відповідальний за впровадження *(особа від установи, де впроваджена розробка)*

Лікар-хірург серцево-судинний *Бойко Костянтин Сергійович*

15 травня 2023 р.

ЗАТВЕРДЖУЮ

Генеральний директор
КНП ЛОР Львівська обласна клінічна лікарня
Гичка М.М.
„____ _____ 20___ р.
М.П.

АКТ ВПРОВАДЖЕННЯ

1. **Назва наукової розробки для впровадження та НДР, з якої виходить розробка:** «Вибір оптимально необхідних технічних засобів для ендоваскулярного лікування коарктації аорти».

- **НДР, з якої виходить розробка:** «Розробити та вдосконалити сучасні інноваційні технології ендопротезування коарктації аорти у GUCH-пацієнтів»
- **Установа, відділення та ПІБ авторів наукової розробки:** Державна установа «Національний інститут серцево-судинної хірургії імені М.М. Амосова Національної академії медичних наук», відділення ендоваскулярного лікування вроджених вад серця.

Автори: Черпак, Б. В., Ящук, Н. С., Єрмолович, Ю. В., Головенко, О. С., Панічкін, Ю. В.

2. Джерело інформації: Черпак, Б. В., Ящук, Н. С., Єрмолович, Ю. В., Головенко, О. С., & Панічкін, Ю. В. (2022). Вибір оптимально необхідних технічних засобів для ендоваскулярного лікування коарктації аорти. Український журнал серцево-судинної хірургії, 30(4), 66-72.
3. Назва установи, відділення, де впроваджена наукова розробка: Кардіохірургічне відділення КНП ЛОР Львівської обласної клінічної лікарні, вул. Чернігівська, 7, м. Львів, 79010.
4. Терміни впровадження: грудень 2022 – квітень 2023.
5. Загальна кількість спостережень - 3.
6. Ефективність впровадження.
Спосіб дозволяє провести вибір оптимально необхідних технічних засобів для ендоваскулярного стентування аорти з урахуванням анатомічних особливостей вади та віку пацієнта. Ефективність проведеного лікування склала 98,9%. Середній час перебування пацієнтів після лікування КоА у відділенні інтенсивної терапії становив 10,1 ± 1,2 годин. Всі обстежені (100%) були виписані із стаціонару у задовільному стані на 3-7 добу, у середньому через 3,2 ± 1,9 днів. Жодний з пацієнтів не помер в стаціонарі.
7.**Зауваження** *немає*
Відповідальний за впровадження

(особа від установи, де впроваджена розробка)

Посада Завідувач к/хір. від. *підпис*
ПІБ Ковчук В.Г.
„____" _____ 202__ р.

ЗАТВЕРДЖУЮ

Головний лікар

КНП «Одеська обласна клінічна лікарня»

к.м.н. Гульченко Ю.І.

"_____" _____ 20___ р.

АКТ ВПРОВАДЖЕННЯ

1. **Назва наукової розробки для впровадження та НДР, з якої виходить розробка:** «Вибір оптимально необхідних технічних засобів для ендоваскулярного лікування коарктації аорти».
   - **НДР, з якої виходить розробка:** «Розробити та вдосконалити сучасні інноваційні технології ендопротезування коарктації аорти у GUCH-пацієнтів»
- **Установа, відділення та ПІБ авторів наукової розробки:** Державна установа «Національний інститут серцево-судинної хірургії імені М.М. Амосова Національної академії медичних наук», відділення рентген-ендоваскулярних методів лікування вроджених і набутих вад.

  Автори: Черпак, Б. В., Ящук, Н. С., Єрмолович, Ю. В., Головенко, О. С., Панічкін, Ю. В.

2. Джерело інформації: Черпак, Б. В., Ящук, Н. С., Єрмолович, Ю. В., Головенко, О. С., & Панічкін, Ю. В. (2022). Вибір оптимально необхідних технічних засобів для ендоваскулярного лікування коарктації аорти. Український журнал серцево-судинної хірургії, 30(4), 66-72.

3. Назва установи, відділення, де впроваджена наукова розробка: Відділення інтервенційної серцево-судинної та нейроваскулярної радіології КНП «ООКЛ», вул. Академіка Заболотного, 26, м. Одеса, 65117.

4. Терміни впровадження: грудень 2022 – квітень 2023.

5. Загальна кількість спостережень - 2.

6. Ефективність впровадження.

Спосіб дозволяє провести вибір оптимально необхідних технічних засобів для едоваскулярного стентування аорти з урахуванням анатомічних особливостей вади та віку пацієнта. Ефективність проведеного лікування склала 98,9%. Середній час перебування пацієнтів після лікування КоА у відділенні інтенсивної терапії становив 10,1 ± 1,2 годин. Всі обстежені (100%) були виписані із стаціонару у задовільному стані на 3-7 добу, у середньому через 3,2 ± 1,9 днів. Жодний з пацієнтів не помер в стаціонарі.

7.**Зауваження** *немає*

Відповідальний за впровадження

(особа від установи, де впроваджена розробка)

Посада Завідувач відділення ІСР

ПІБ Ісаєнко В. О.

"_____" _____ 2020___ р.

підпис

ДОДАТОК Б
СПИСОК ПУБЛІКАЦІЙ ЗА ТЕМОЮ ДИСЕРТАЦІЇ ТА ВІДОМОСТІ ПРО АПРОБАЦІЮ РЕЗУЛЬТАТІВ ДИСЕРТАЦІЇ

Наукові праці, в яких опубліковані основні наукові результати дисертації

1. Черпак БВ, Дітківський ІО, Ящук НС, Єрмолович ЮВ, Головенко ОС, Панічкін ЮВ. Десятирічний досвід лікування коарктації аорти методом ендоваскулярного стентування у пацієнтів різних вікових груп. Український журнал серцево-судинної хірургії.2021;4(45):71-84. doi.org/10.30702/ujcvs/21.4512/ChD050-7184. ***Scopus*** [7]

2. Cherpak BV, Davydova YV, Kravchenko VI, Yaschuk NS, Siromakha SO, Lazoryshynets VV. Management of percutaneous treatment of aorta coarctation diagnosed during pregnancy. J Med Life. 2022; 5(2):208-213. doi: 10.25122/jml-2021-0363**.** ***Scopus*** [42]

3. Черпак БВ, Ящук НС, Єрмолович ЮВ, Головенко ОС, Панічкін Ю В. Вибір оптимально необхідних технічних засобів для ендоваскулярного лікування коарктації аорти. Український журнал серцево-судинної хірургії. 2022;30(4): 66-72. doi.org: 10.30702/ujcvs/22.30(04)/CY062-6672. ***Scopus*** [6]

4. Cherpak B, Davydova Iu, Ditkivskyy I, Yaschuk N, Batsak B, Lazoryshynets V. A Case of Endovascular Repair of Mid-Aortic Syndrome Diagnosed During Pregnancy. Perinatologiya i Pediatriya. 2016;3(67):1014. doi 10.15574/PP.2016.67.10. [41]

Інші публікації (монографія)

5. Паничкін ЮВ, Дітківский ІО, Черпак БВ, Ящук НС. Ендоваскулярна хірургія при вроджених вадах серця. Історічна довідка і власні спостереження. Київ : Агат-Прінт; 2020. 174 с. [4]

Патент

6. Сало СВ, Дітківський ІО, Ящук НС., Черпак БВ, винахідники. ДУ «Національний інститут імені М.М.Амосова НАМНУ, патентовласник. Спосіб вимірювання тиску в судинах малого калібру. Патент України України № 113248. 2017 Січ 25.

Відомості про апробацію результатів дисертації

1. Experience in Management of Aortic Coarctation Diagnosed during Pregnancy. PICS. Miami, USA – B. Cherpak. 2017 - усна доповідь.

2. Ankura TAA Stent Graft System one center experience.China Heart Congress CHC 2020 in conjunction with The 5th China Vascular Congress CVC, The 1th China Healthy-Lifestyle Medicine Congress CHMC. Beijin, China. - B.Cherpak. 2020 - усна доповідь.

3. Десять років досвіду лікування коарктації аорти. XXVI Всеукраїнський з'їзд кардіохірургів. Київ, Україна - Черпак Б.В. 2021- усна доповідь.

4. КоА та вагітність. Стентувати або ні? XXVI Всеукраїнський з'їзд кардіохірургів. Київ, Україна - Черпак Б.В. 2021 - усна доповідь.

5. Experience of management aortic coarctation in pregnancy. XXIX Międzynarodowa Konferencja Kardiologiczna w Zabrzu. Zabrze, Poland - B.Cherpak. 2022 - усна доповідь